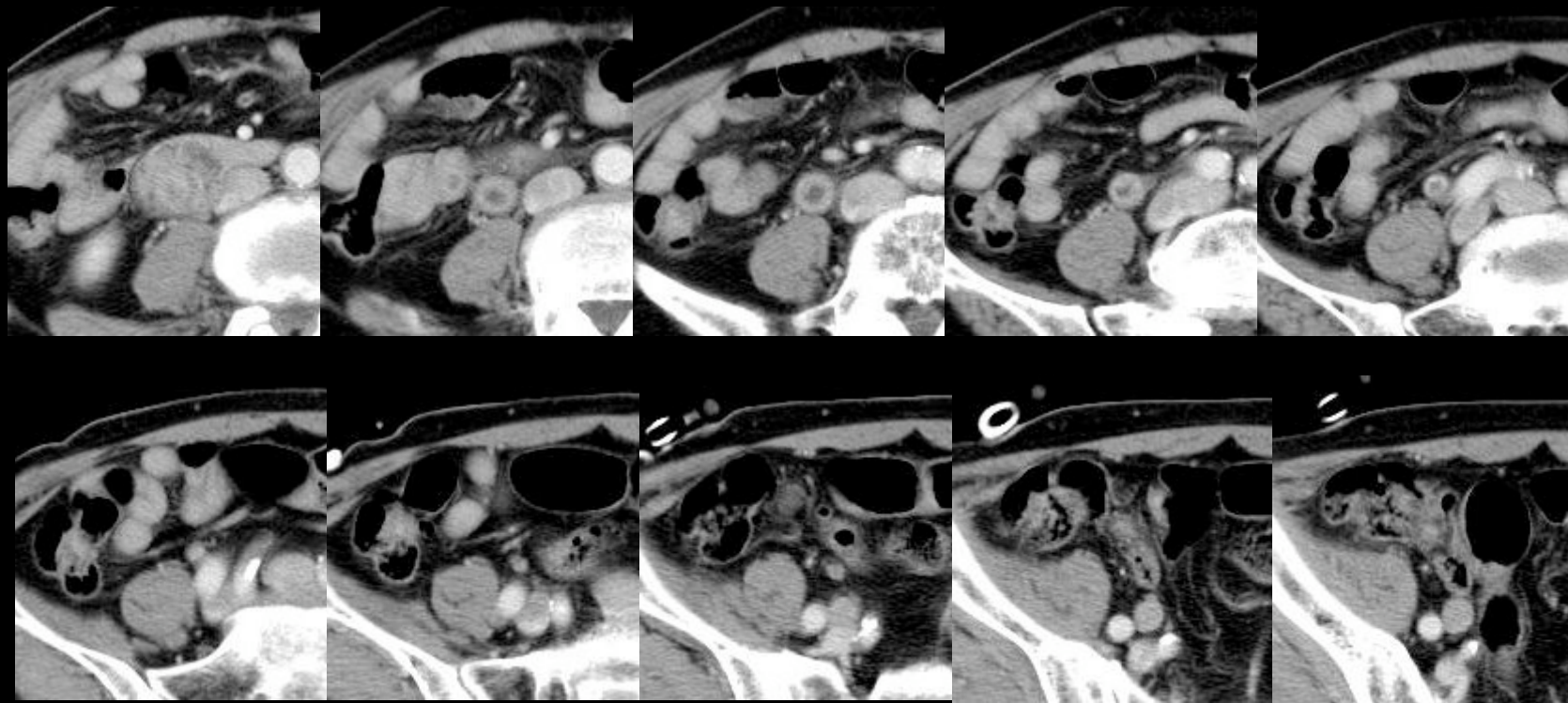
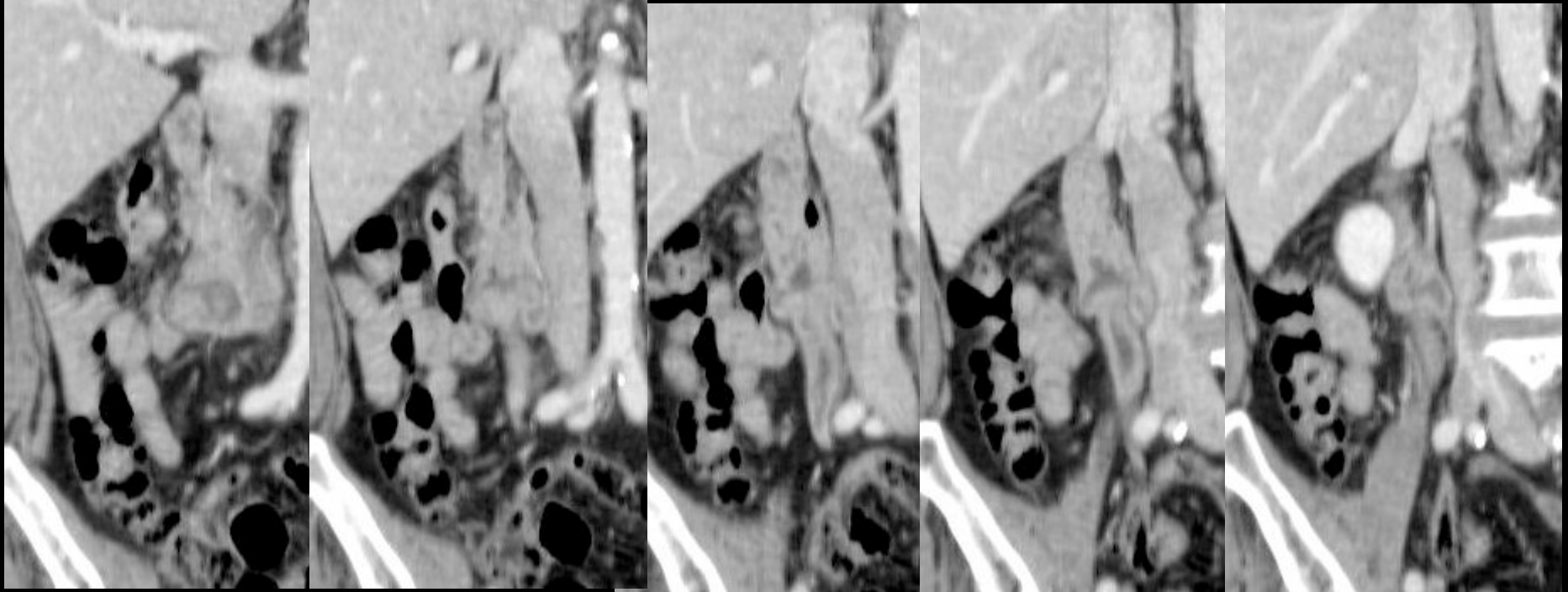


造影CT axial像



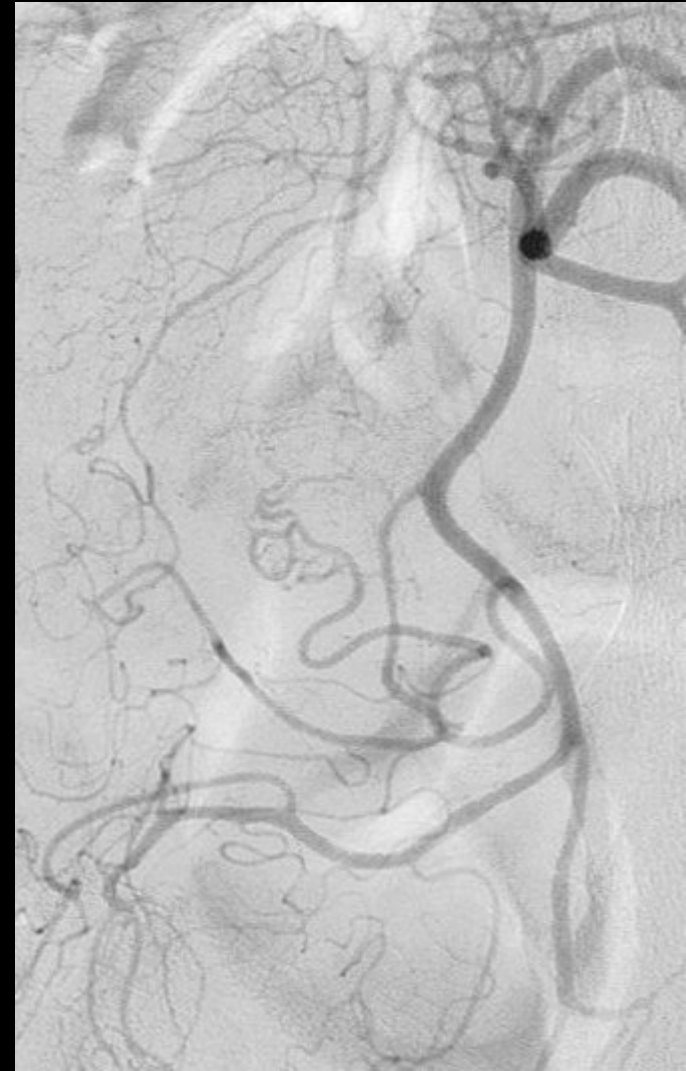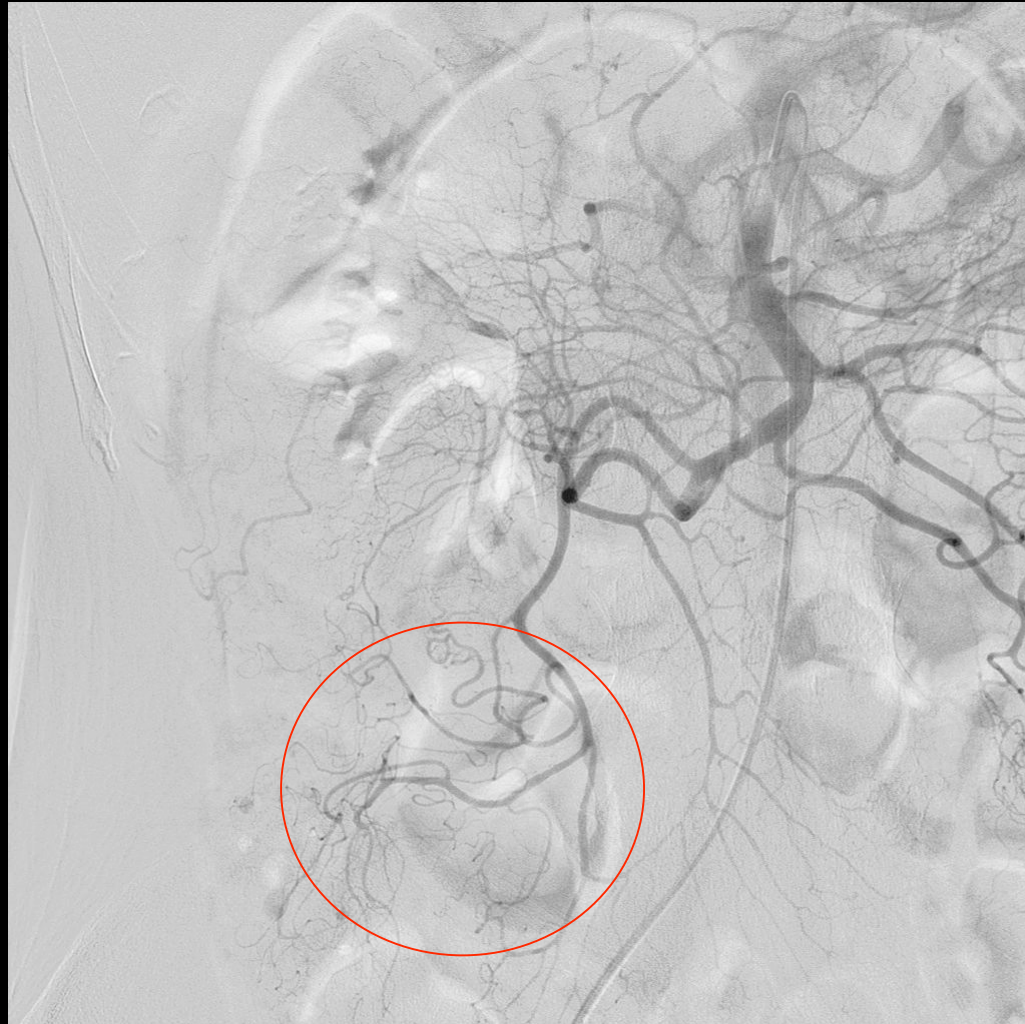スライス厚：10mm

造影CT Coronal像 (未提示)

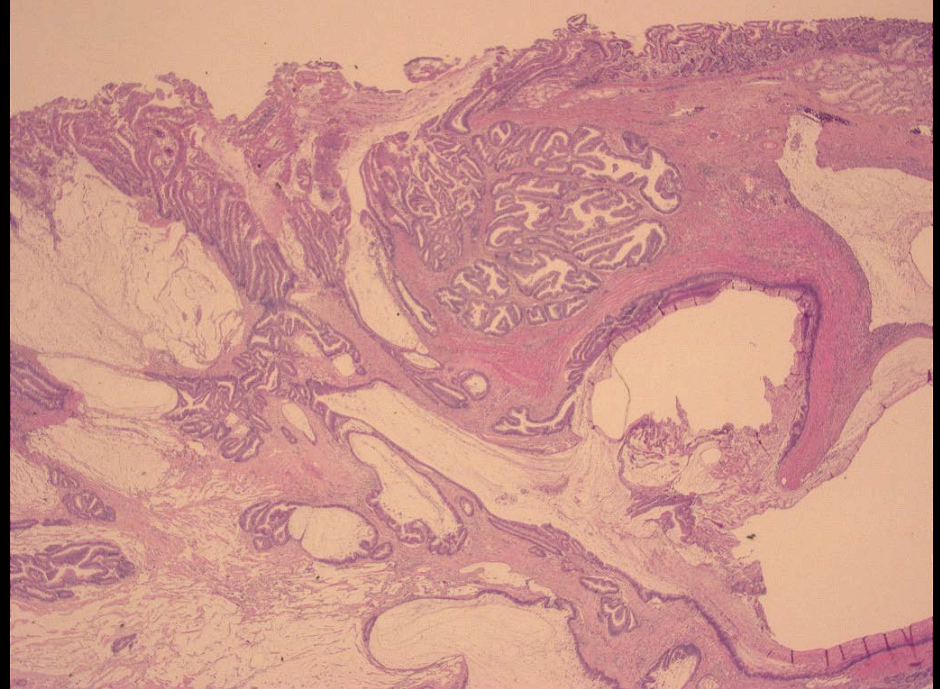
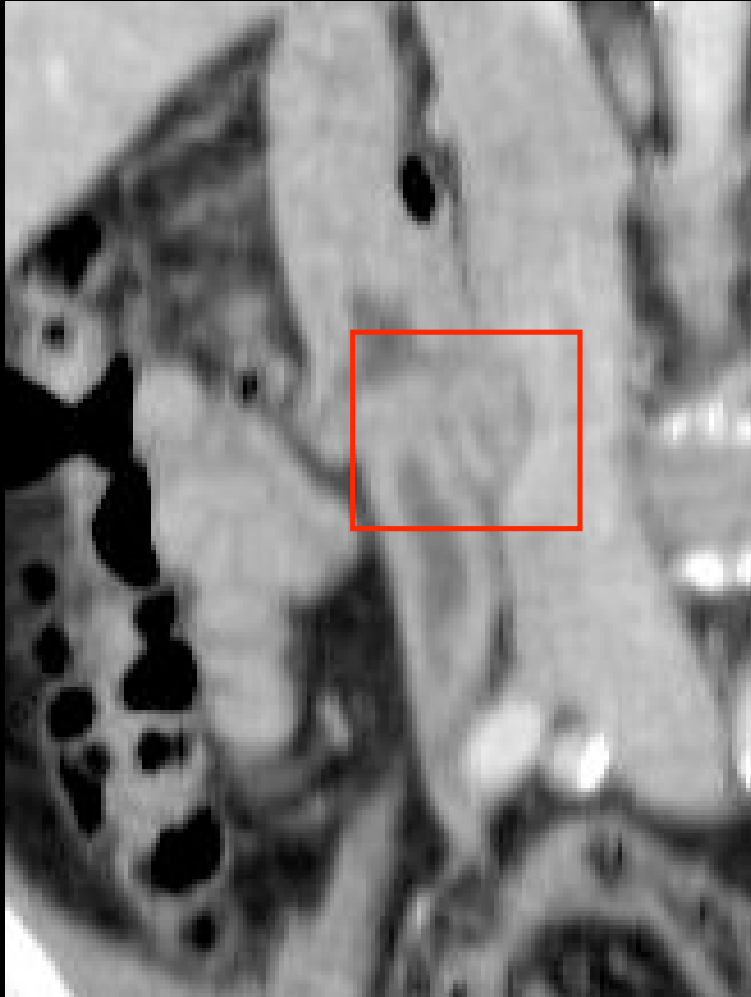


スライス厚 : 6mm

腹部血管造影

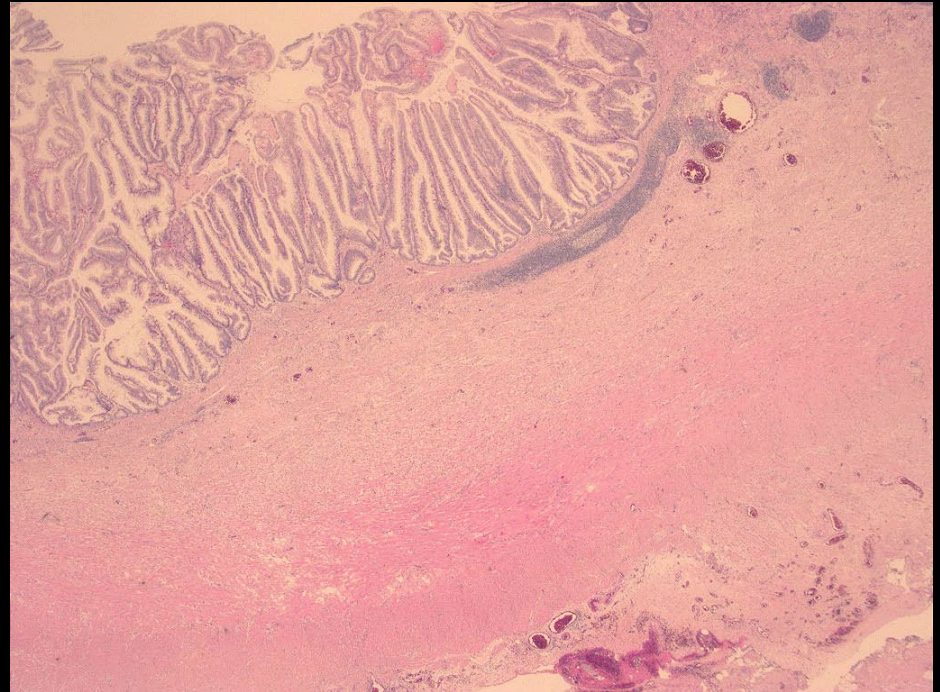
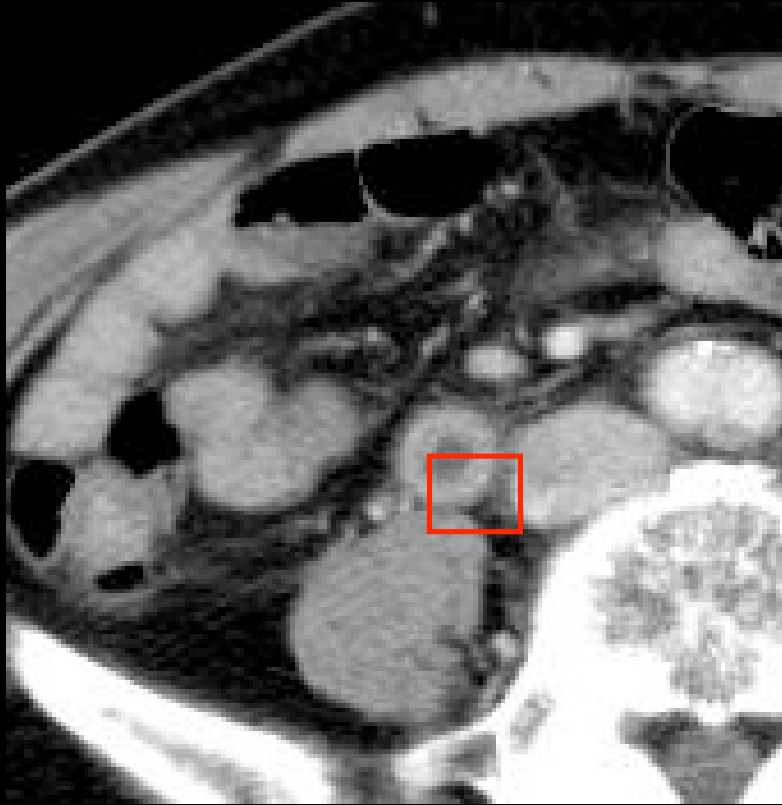

病理



H-E 染色 ルーペ像

病理



H-E 染色 ルーペ像