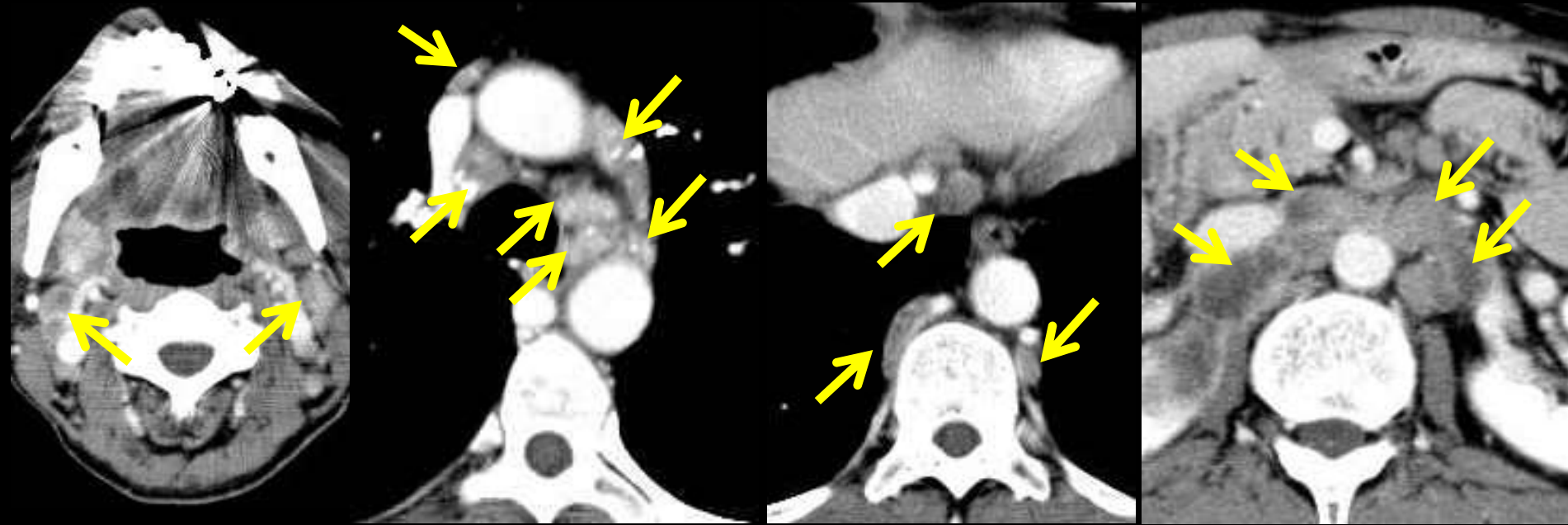


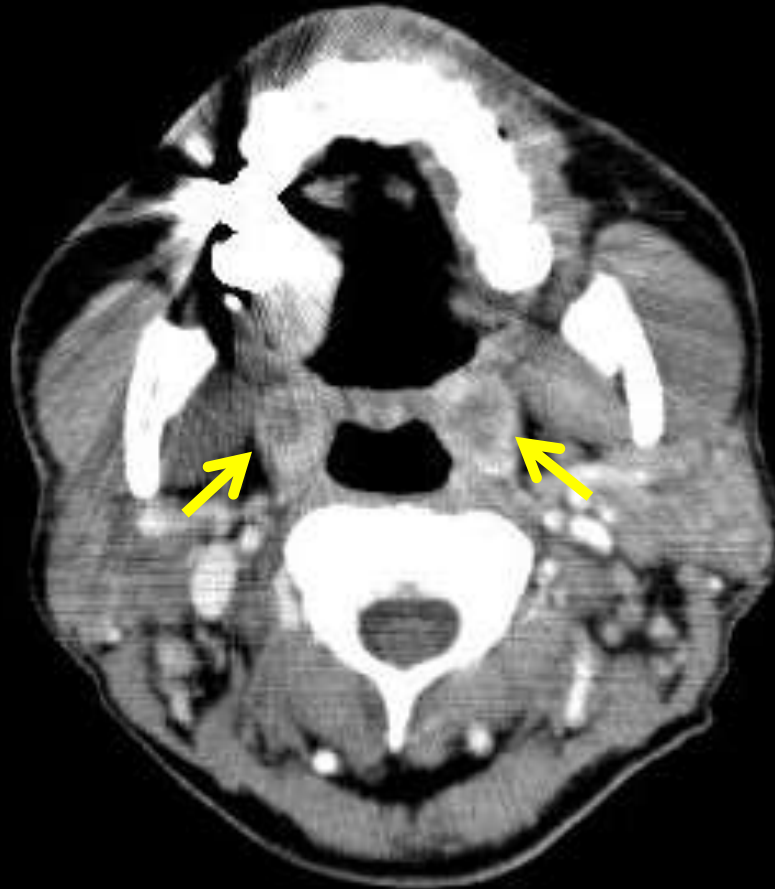画像所見

- ・多発リンパ節腫大(内部低濃度域、石灰化、融合傾向あり)
頸部、腋窩、縦隔、腹部～骨盤部



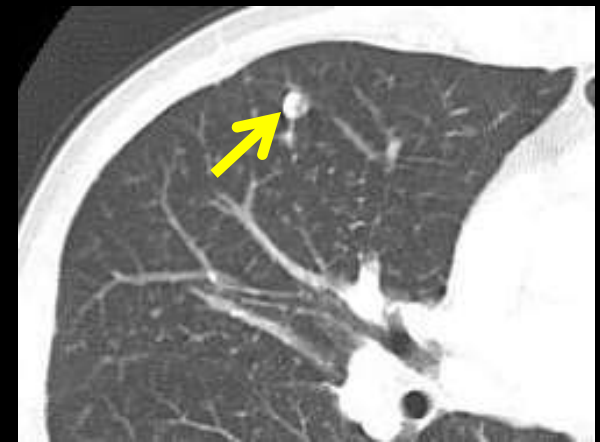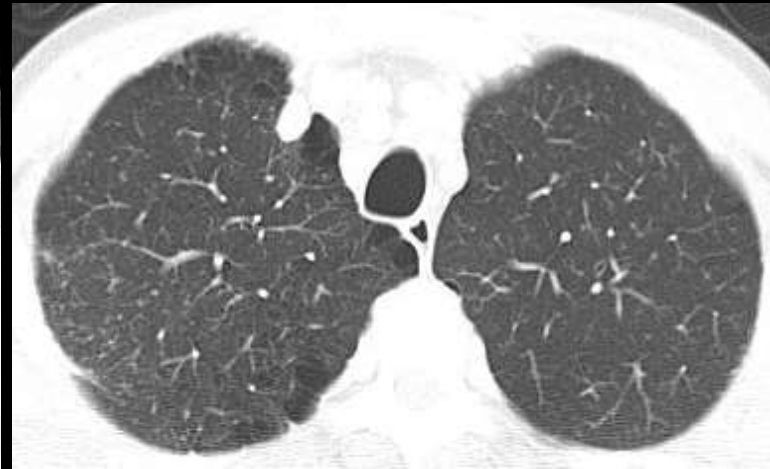
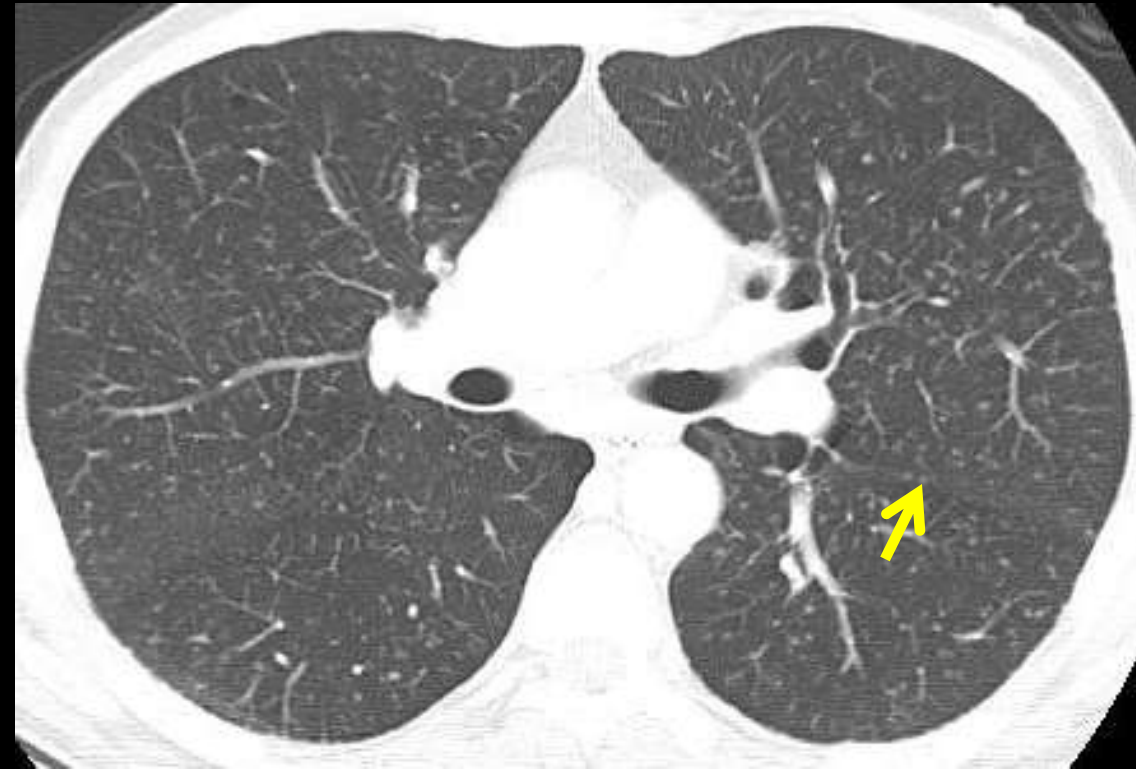
画像所見

- ・両側口蓋扁桃腫大(内部低濃度域)



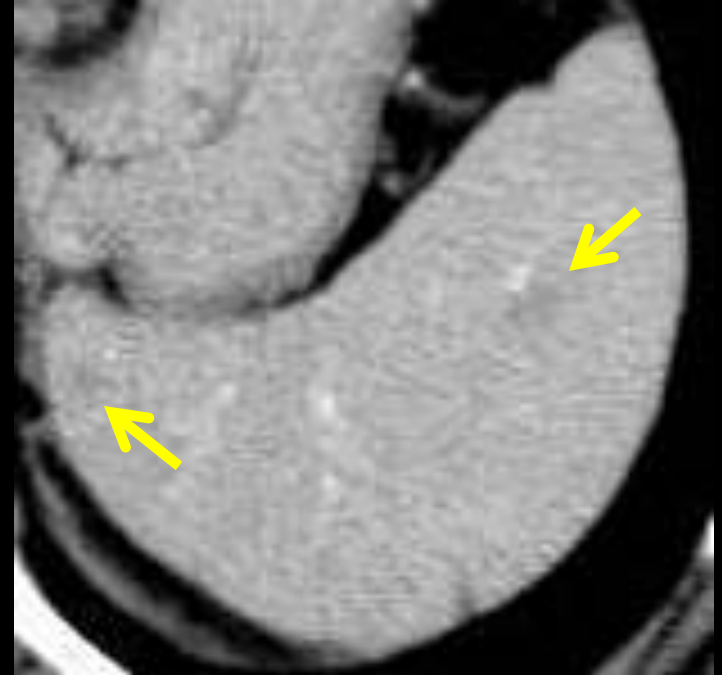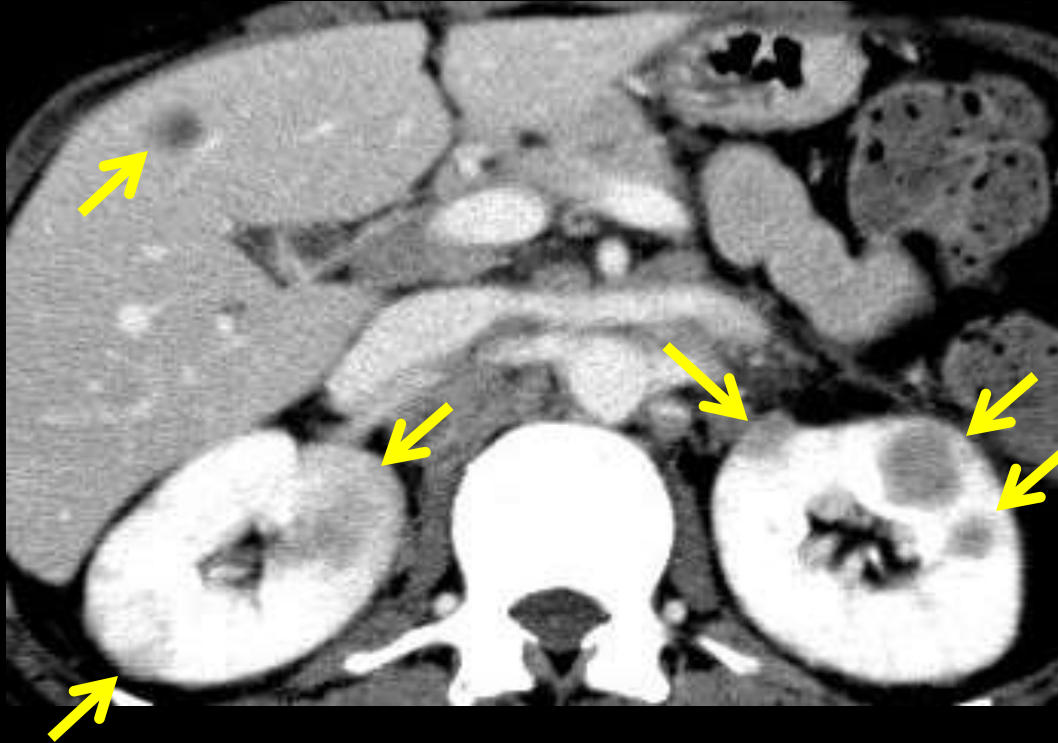画像所見

- ・多発肺結節（小葉中心性、胸膜下）、気腫性変化、石灰化



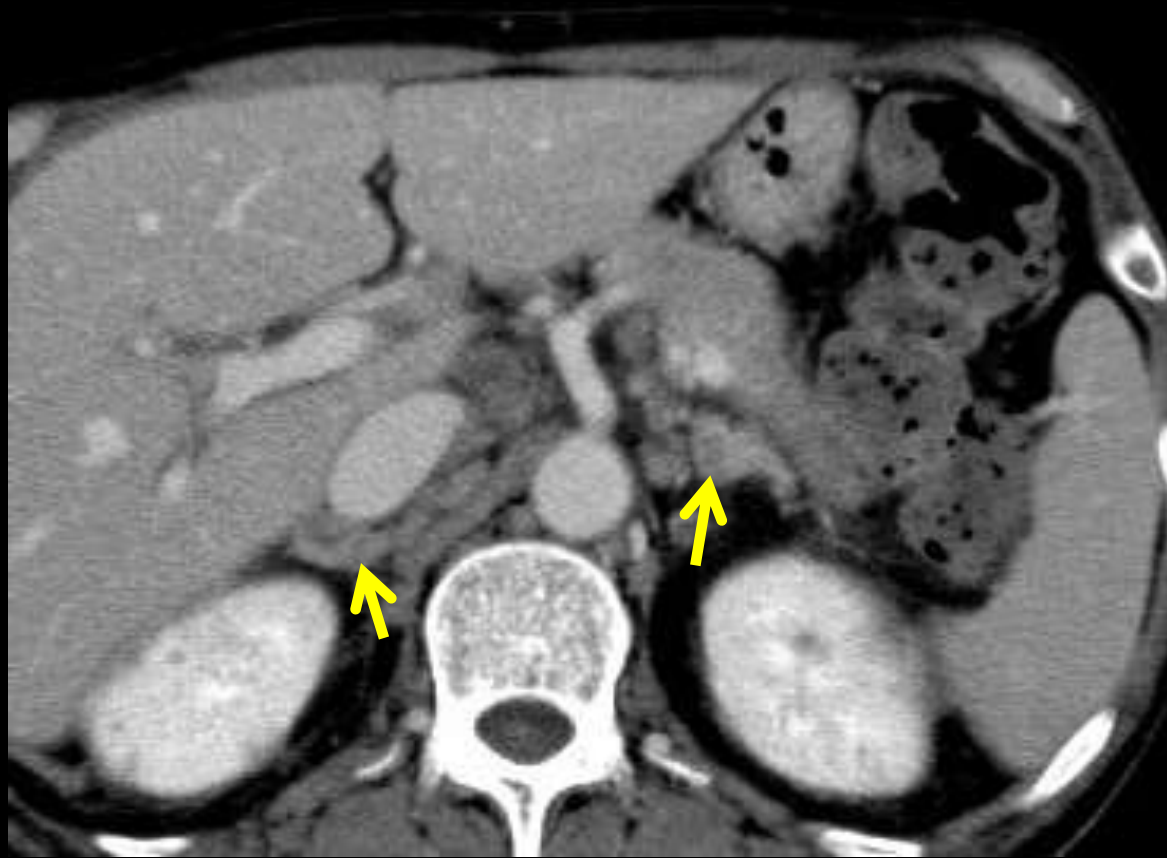
画像所見

- 肝、脾、両腎に多発する低濃度腫瘤、軽度脾腫



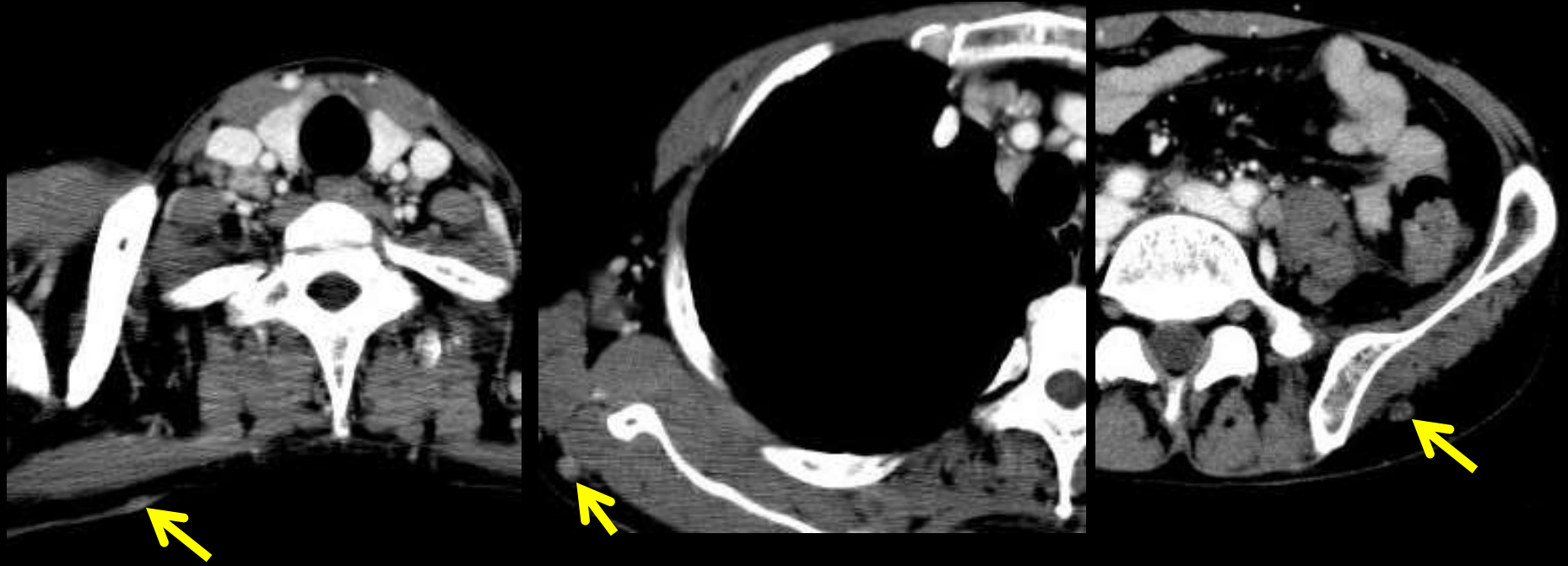
画像所見

・両側副腎腫瘍



画像所見

- ・多発皮下結節



入院時 / 第13病日 (○)

