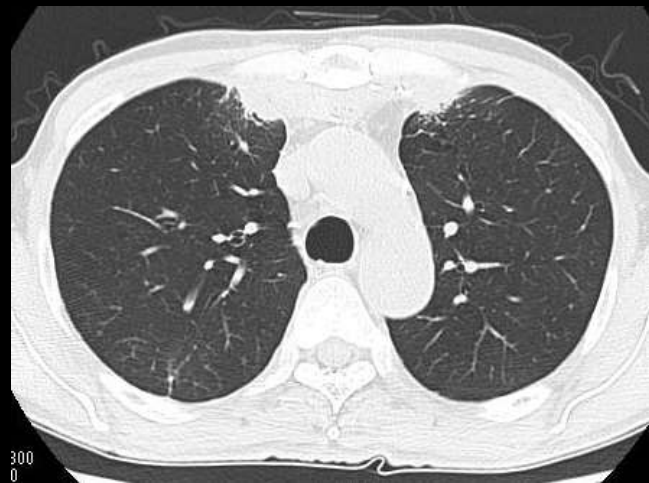
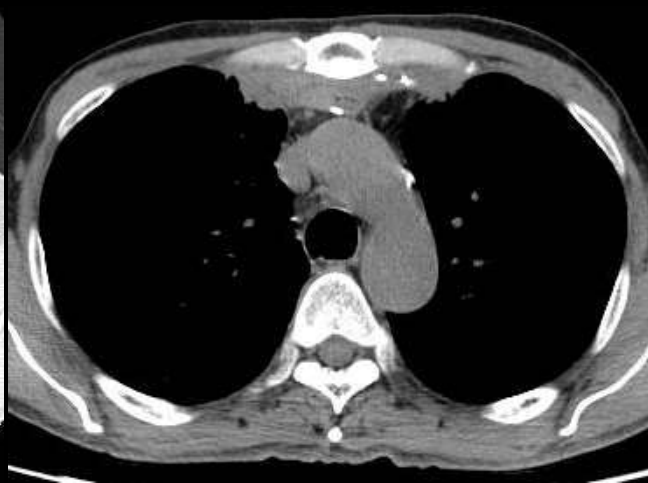

キ一画像

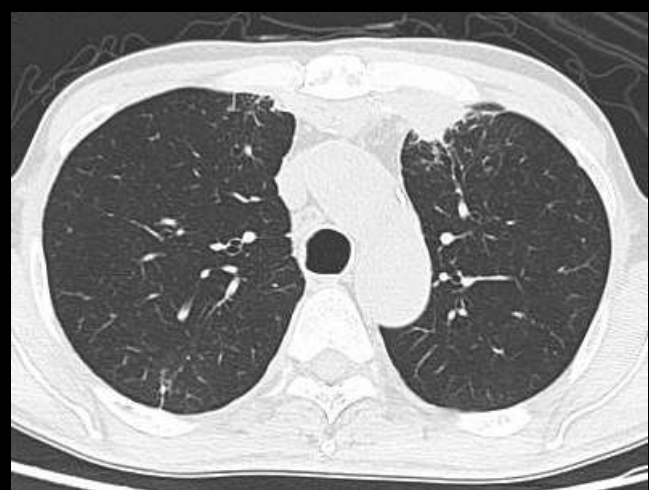

3年前

単純CT肺野

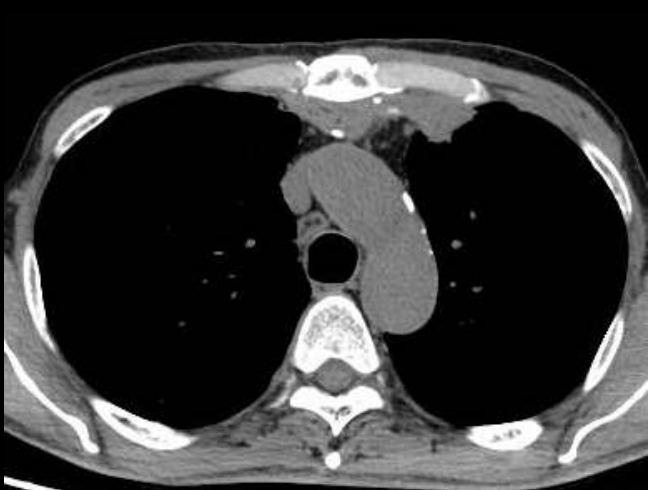

縦隔

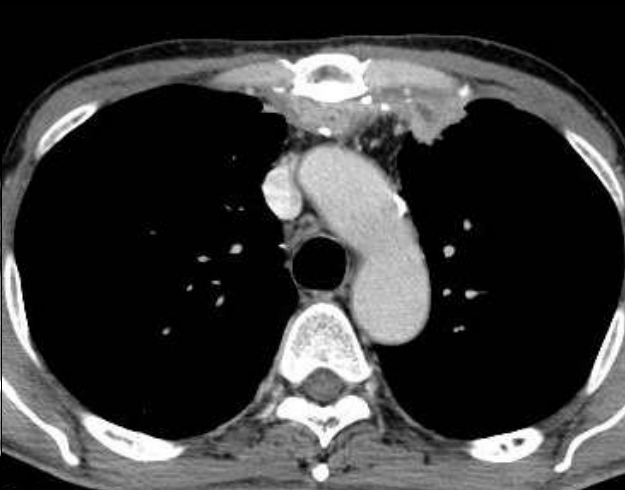

今回

単純CT肺野



縦隔



造影CT