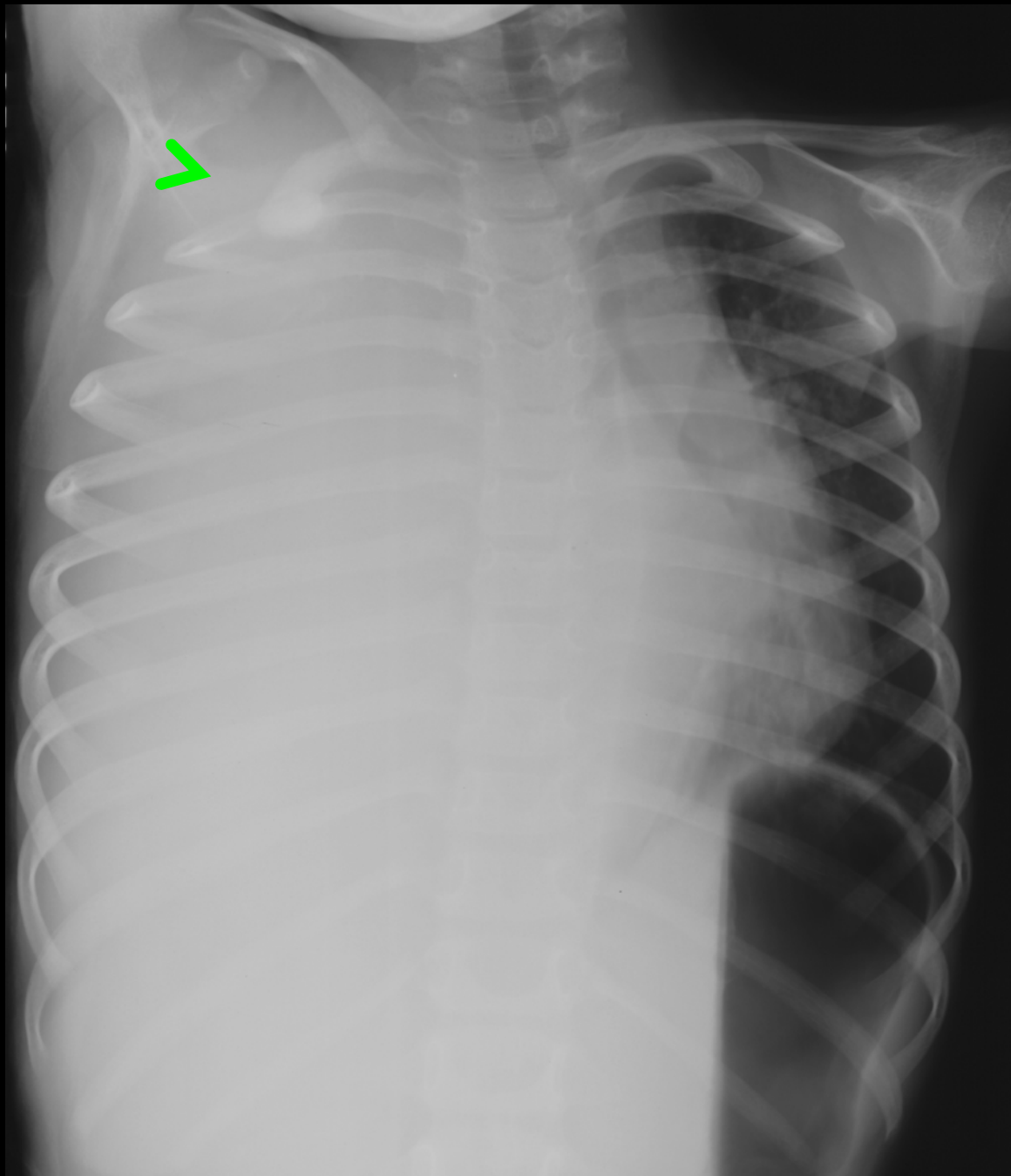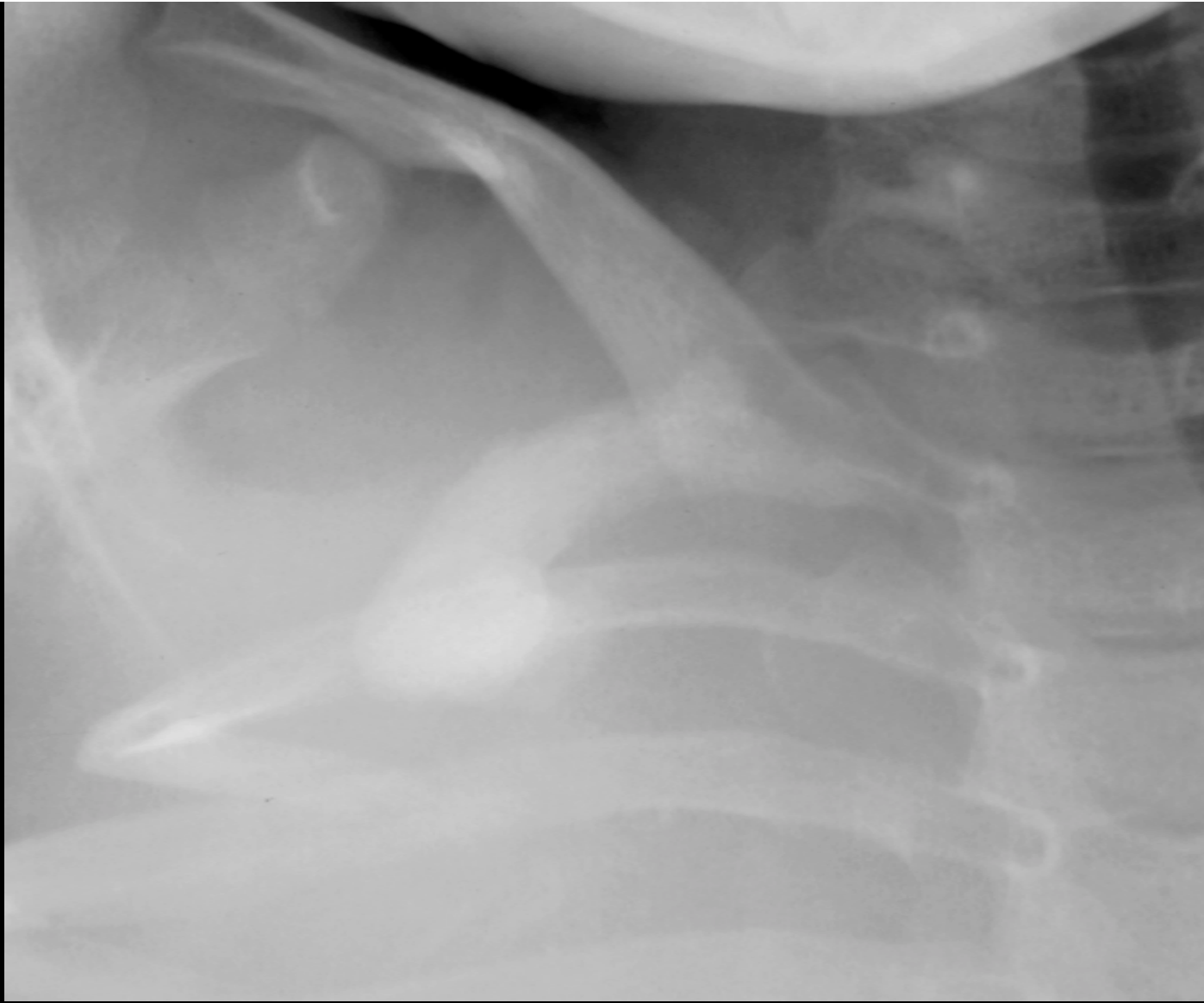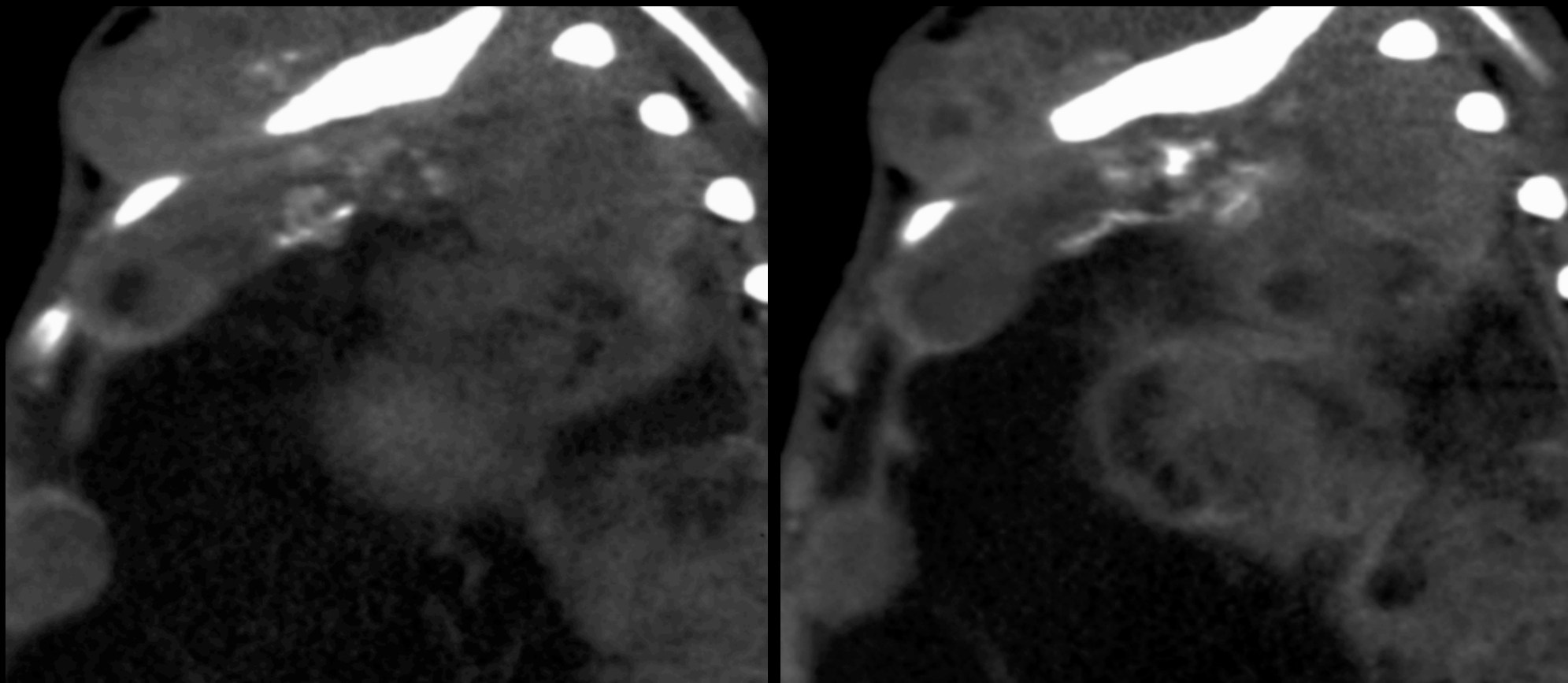




右第一肋骨に硬化象、onion peel sign?



右第一肋骨に硬化象、紡錘状の腫大、周囲軟部組織の石灰化