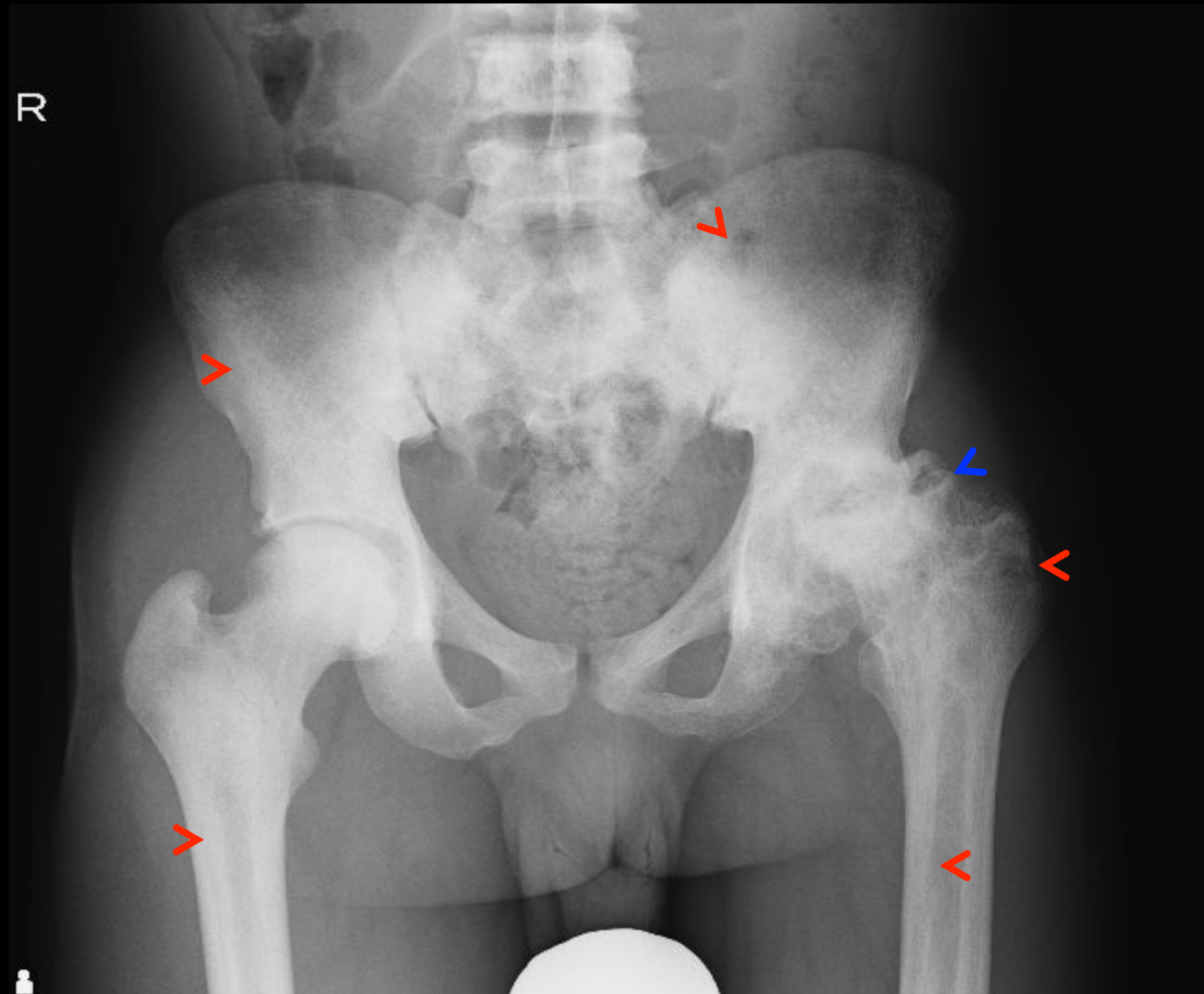


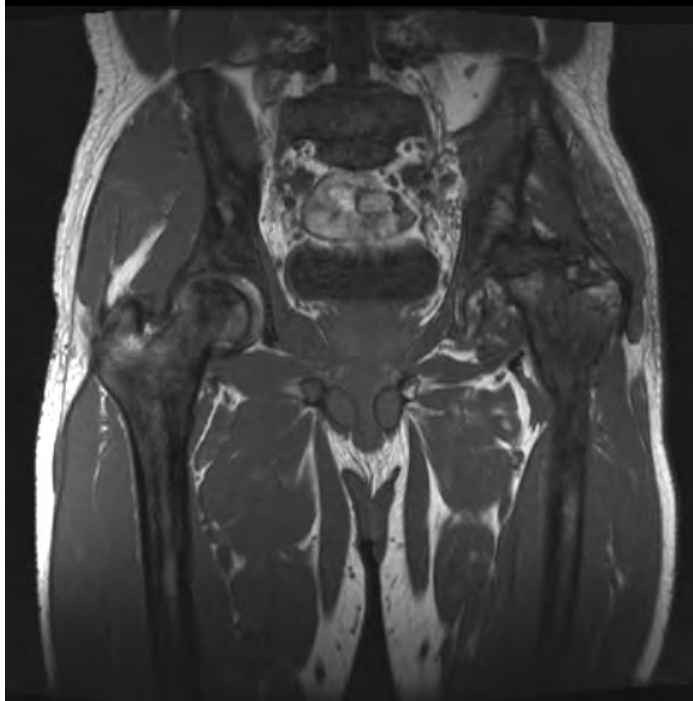
單純X線写真



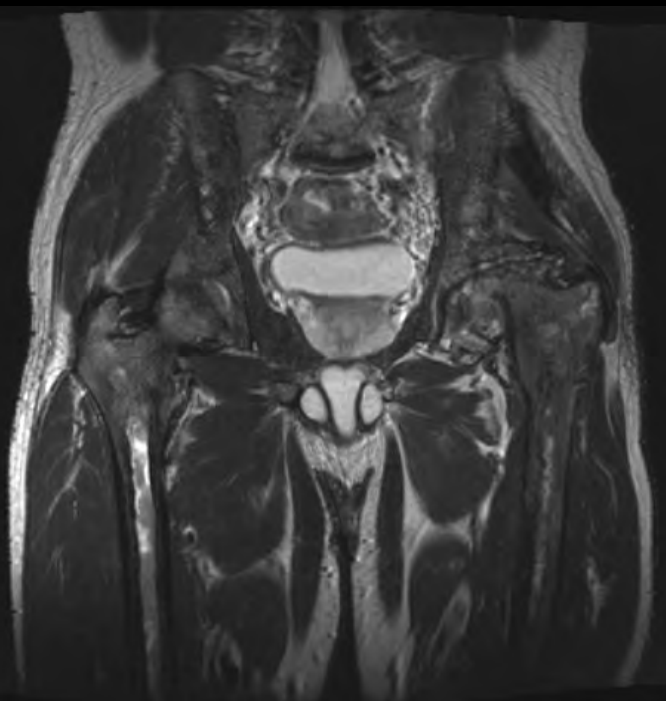
← 大腿骨頭變形
AVN(大腿骨頭壞死)

← 骨硬化性變化
溶骨性變化
多發骨梗塞

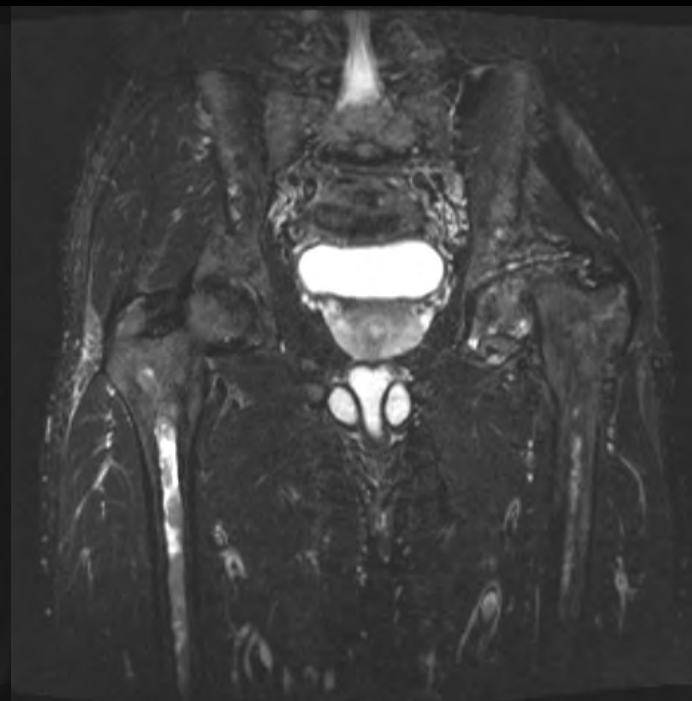MRI



T1WI



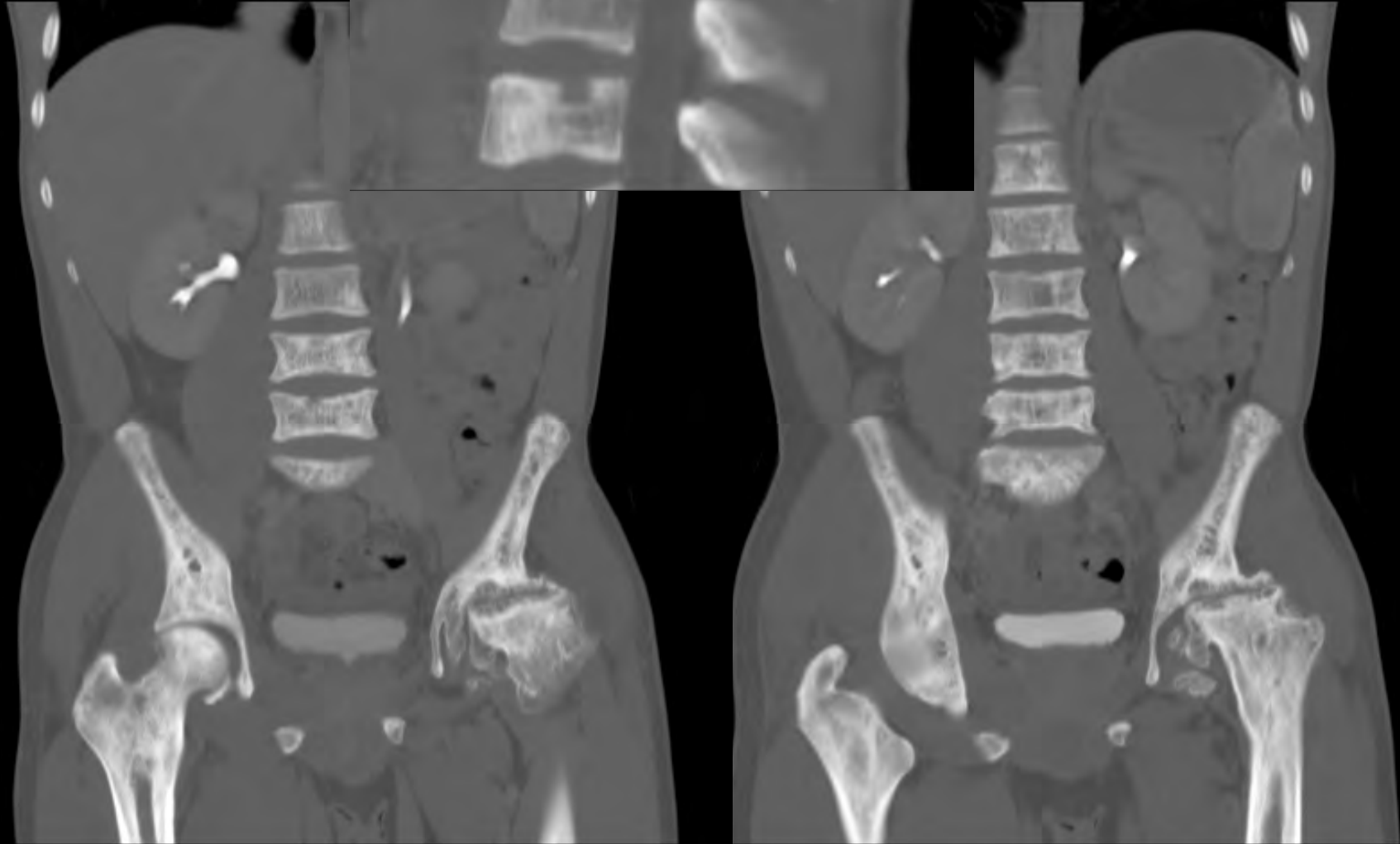
T2WI



STIR

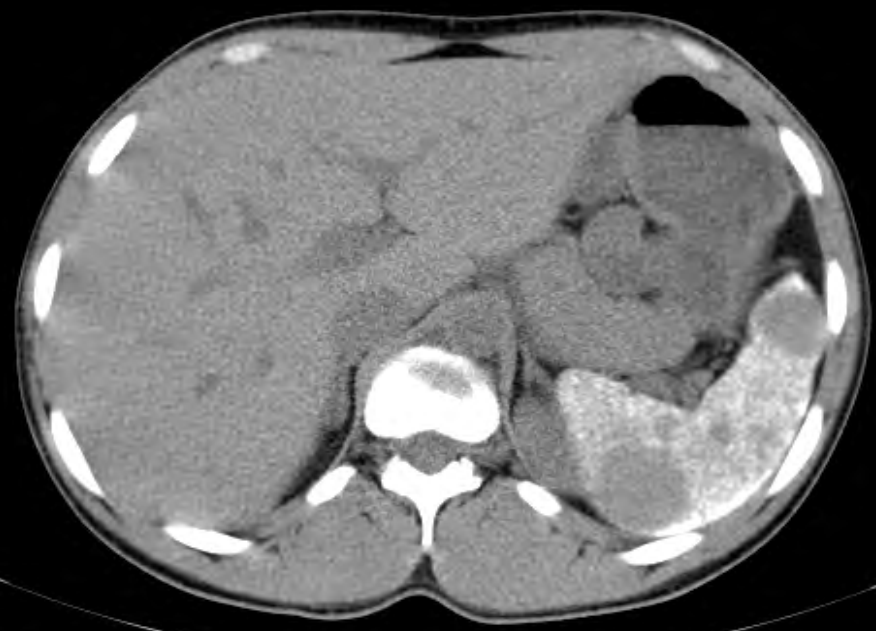矢状断像

CT 骨条件



冠状断像

CT



単純

早期相

遅延相



