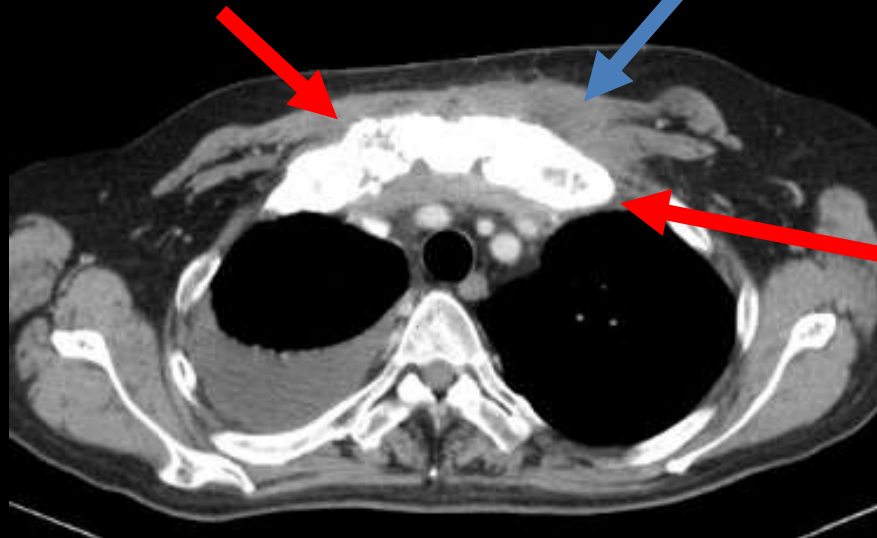


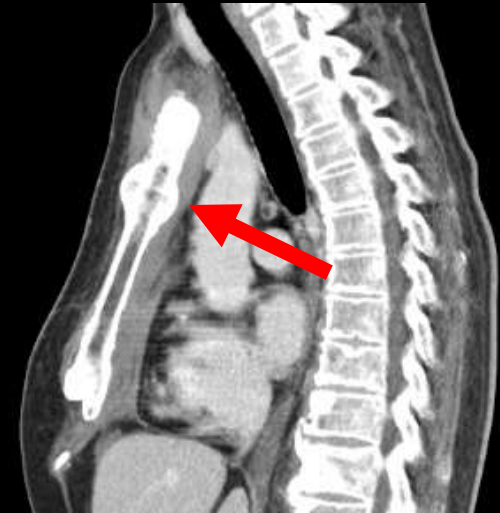
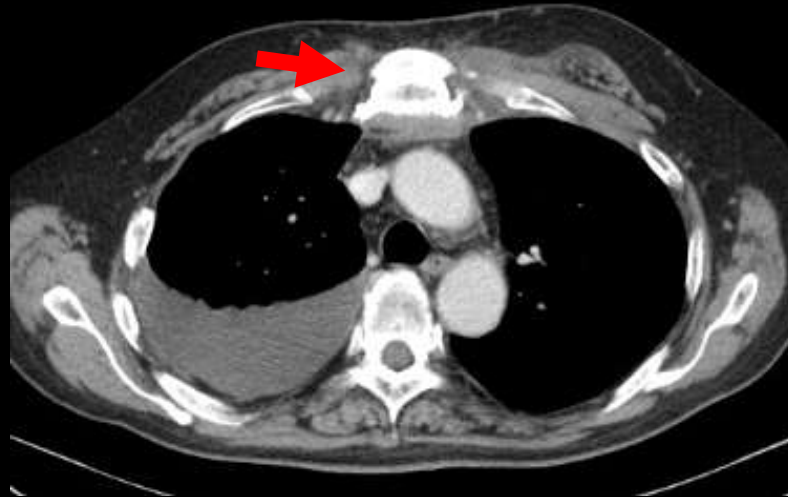
第1胸肋関節の骨性強直

周囲軟部組織の腫脹



胸骨や第1肋骨
内側端に骨硬化
と骨過形成

胸骨柄体部関節にも
骨硬化と骨過形成

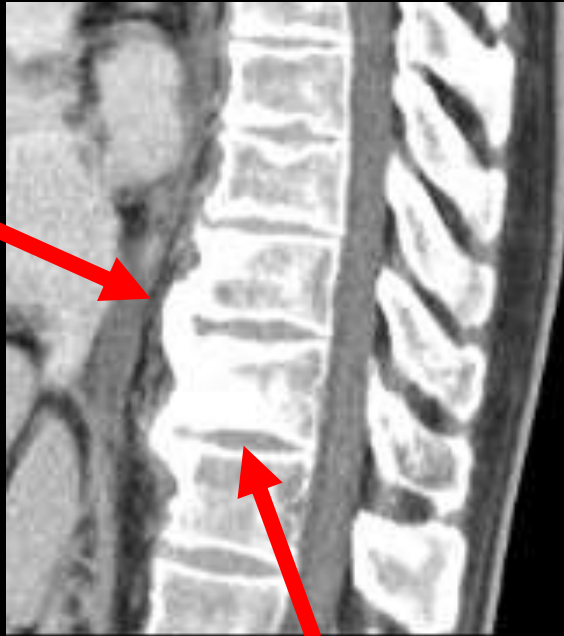


今回の症例

今回の症例

椎体前軟部組織に濃度上昇

③
靭帯
骨棘



①終板と隅角を中心に骨硬化

