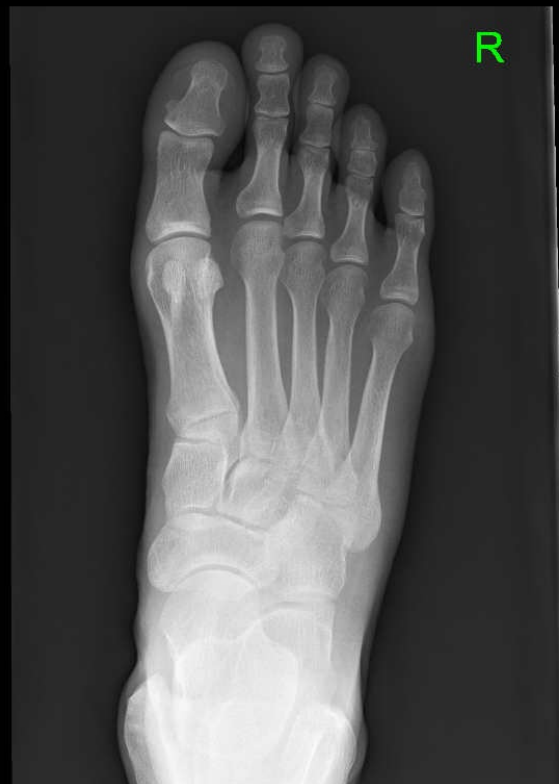
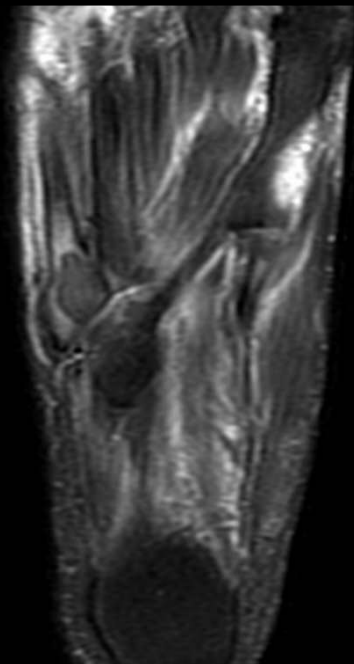
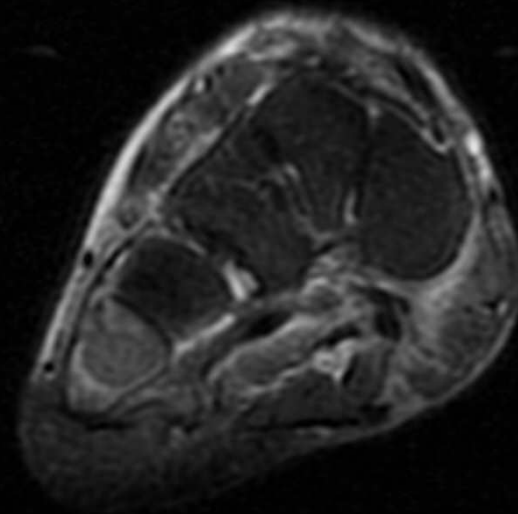
初回の右足の単純写真



初回の右足の単純MRI

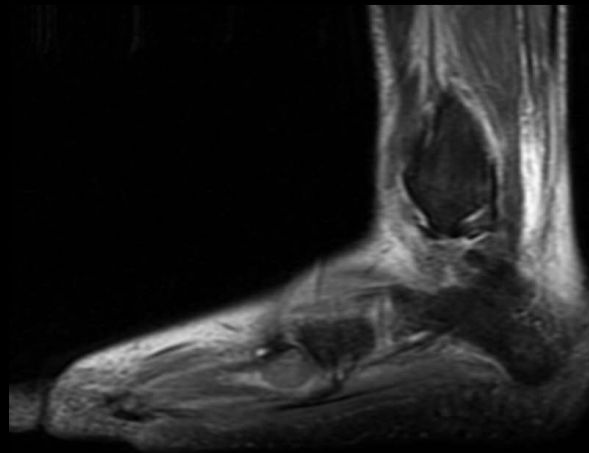


STIR画像 軸位断

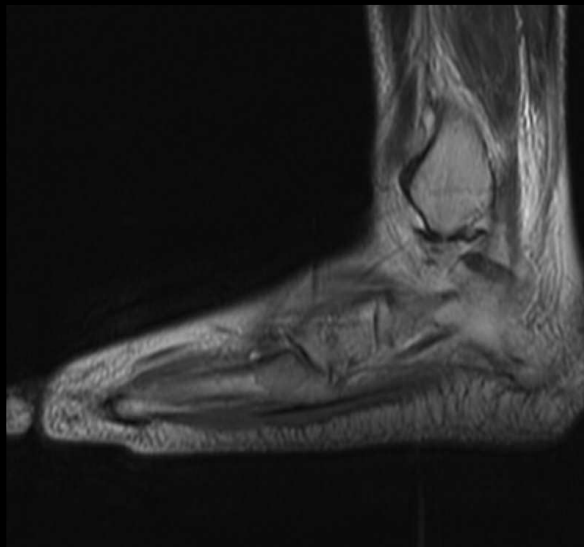

STIR画像 冠状断

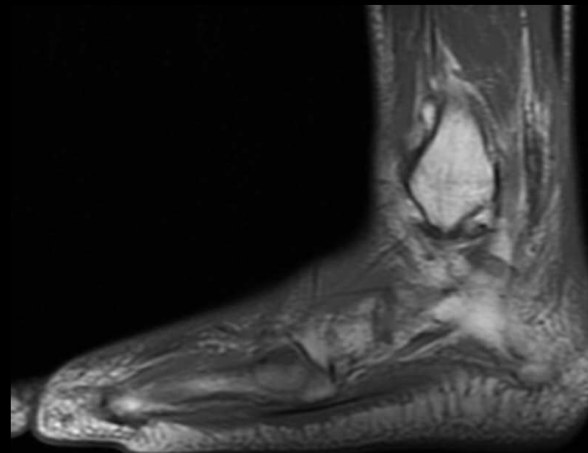
初回の右足の単純MRI



STIR画像 矢状断

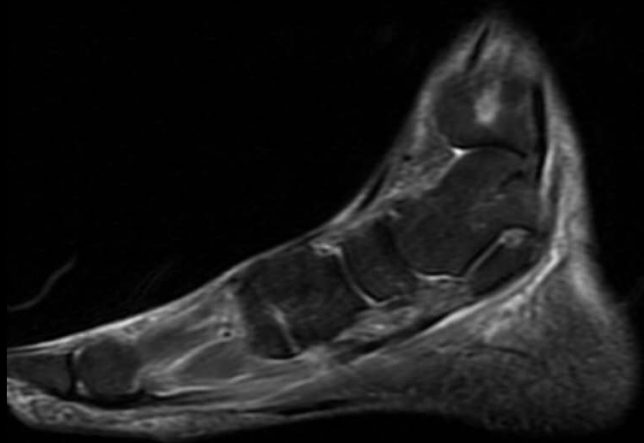


T2強調画像 矢状断

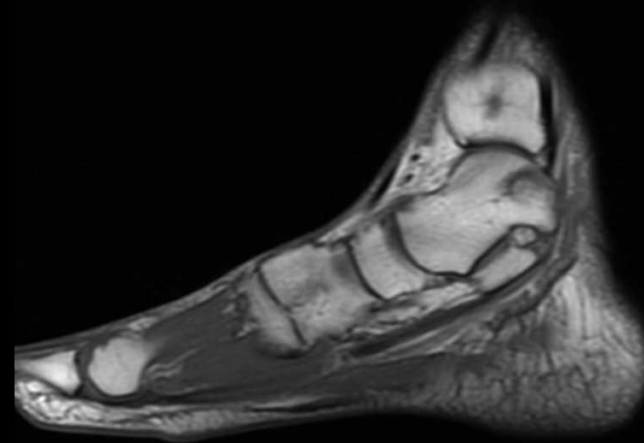


T1強調画像 矢状断

初回の右足の単純MRI

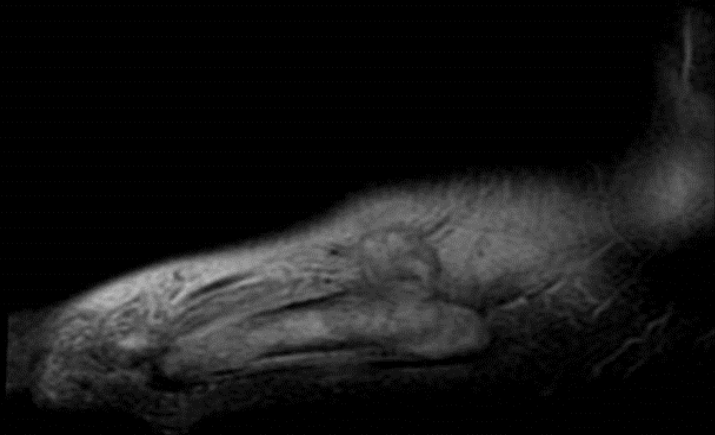


STIR画像 矢状断

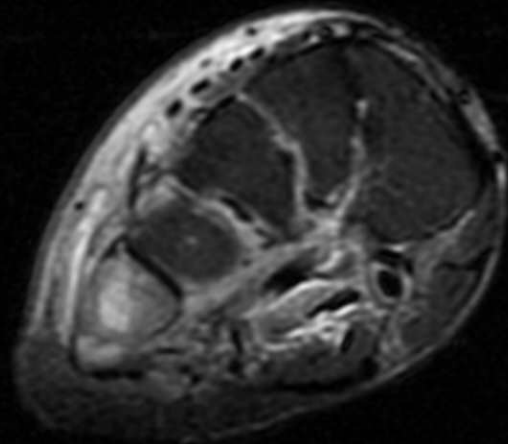


T1強調画像 矢状断

初回から1ヶ月後の右足の単純MRI

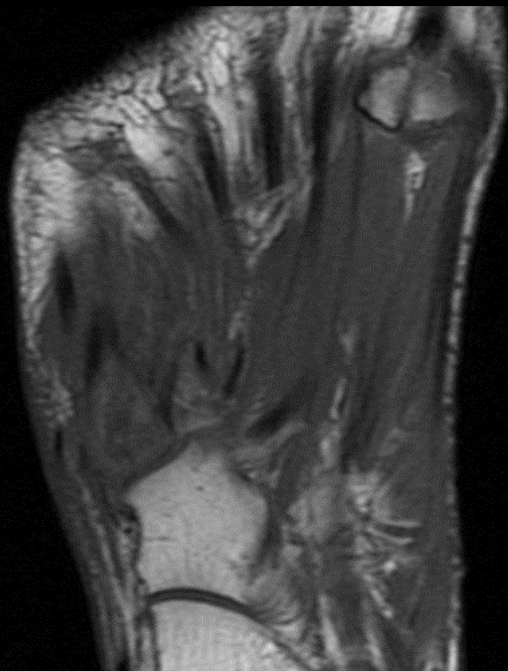

STIR画像 矢状断

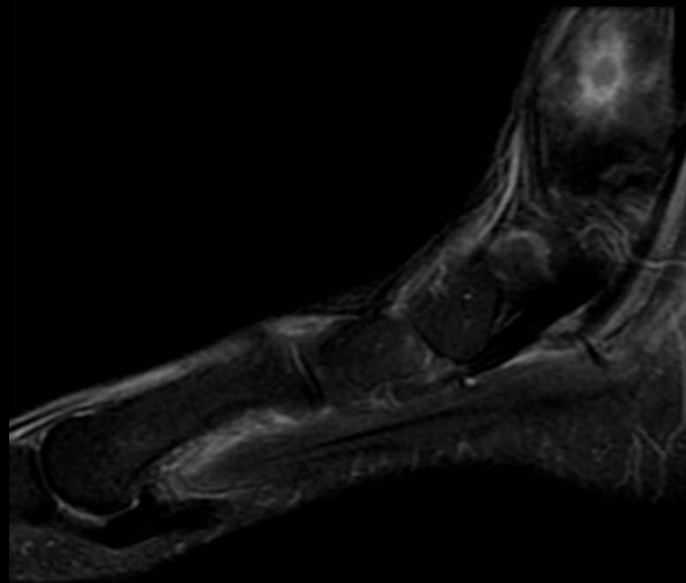


STIR画像 冠状断

初回から1ヶ月後の右足の単純MRI

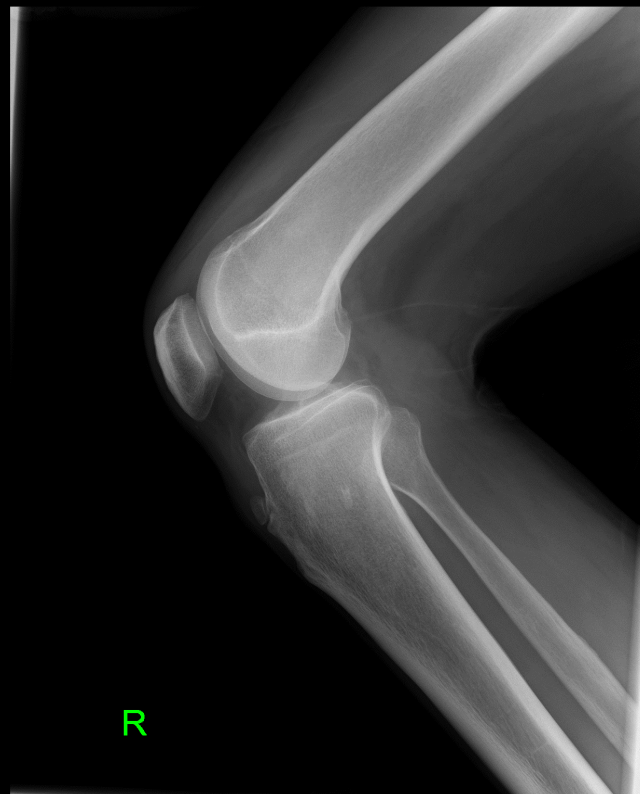

T1強調画像 軸位断

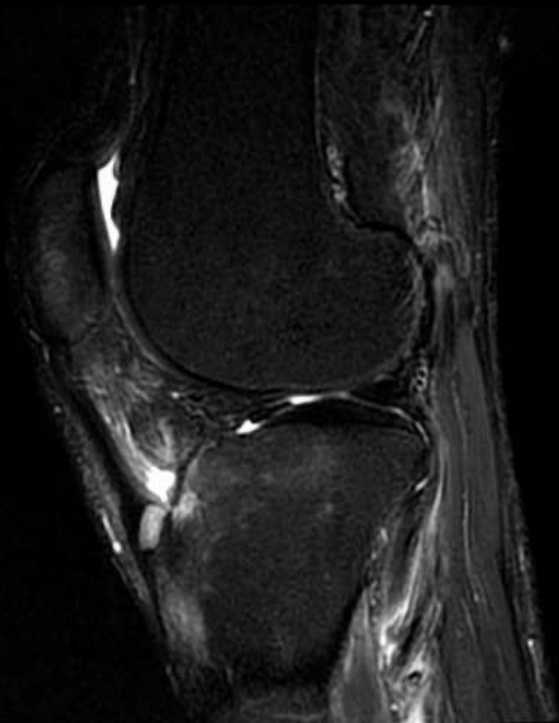

STIR画像 矢状断

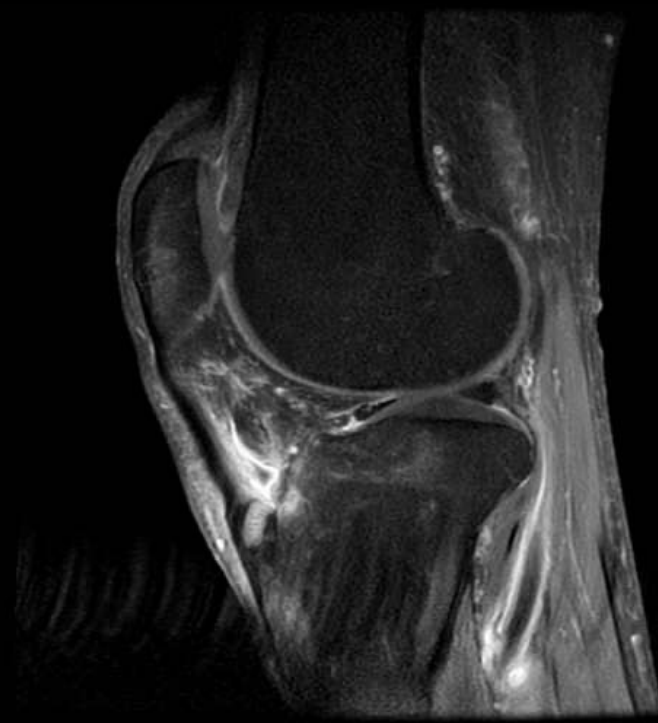初回の右膝の単純写真



初回の右膝の造影MRI

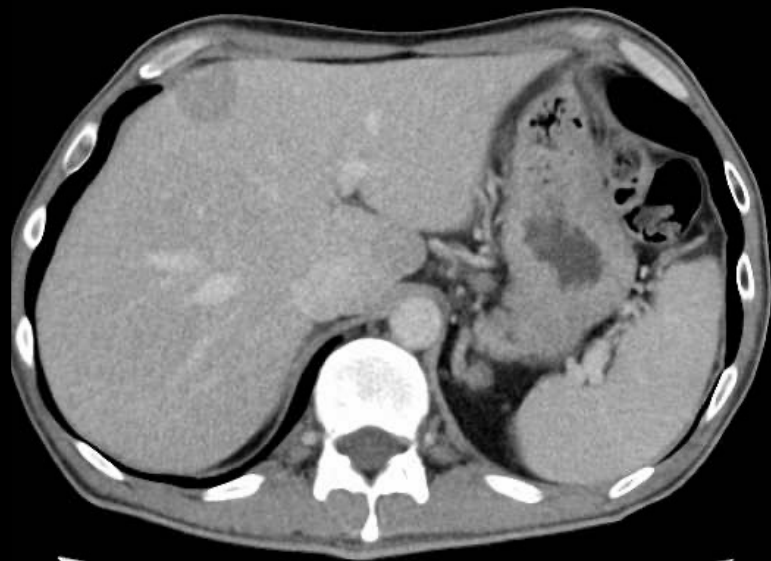

STIR画像 矢状断

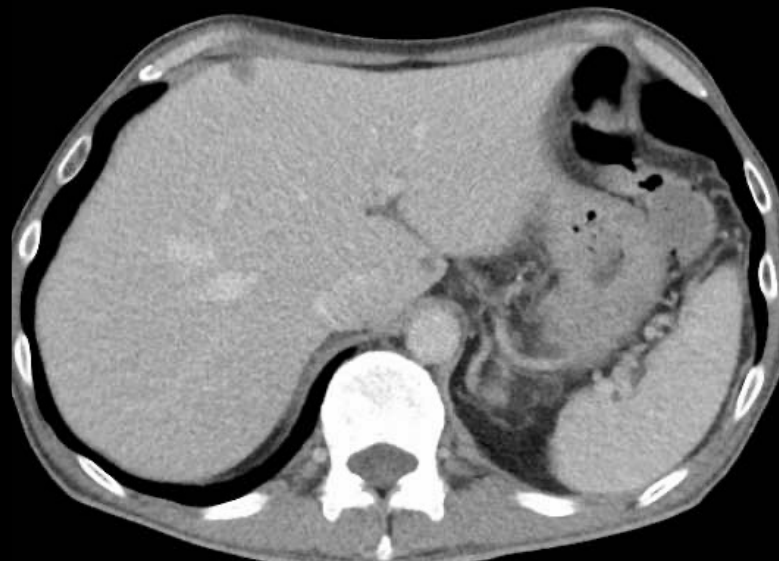

脂肪抑制造影T1強調画像 矢状断

腹部の造影CT



化学療法前



化学療法開始1ヶ月後