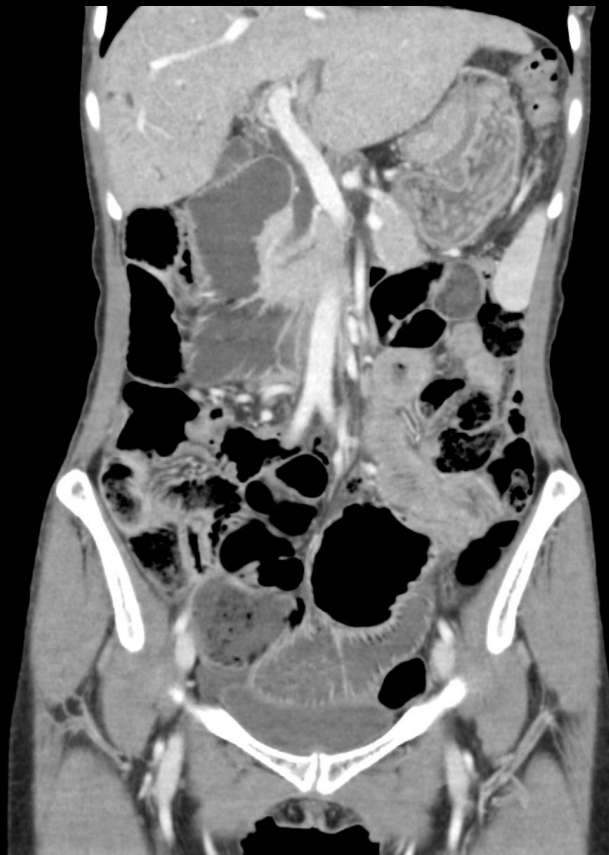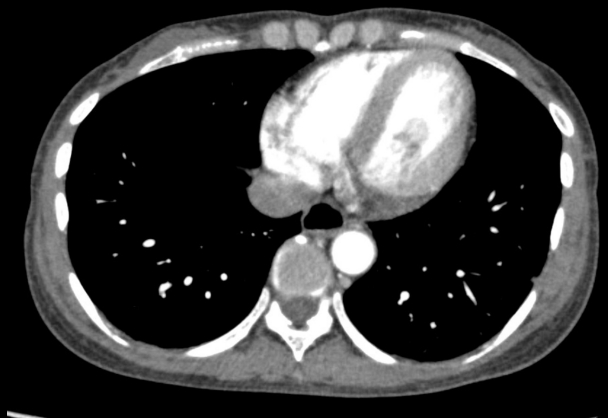

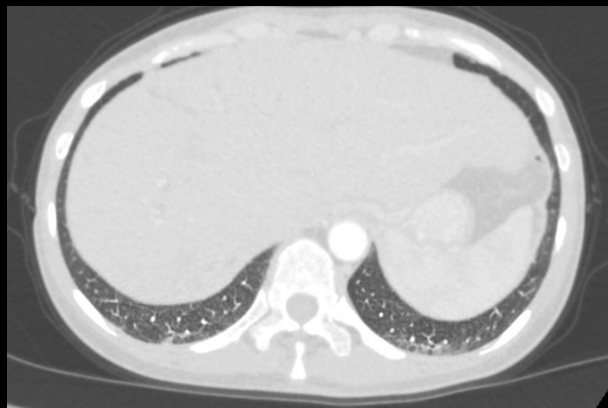
入院時の腹部～骨盤造影CT axial像、coronal像、肺野条件



入院4ヶ月前の腹部～骨盤造影CT axial像

