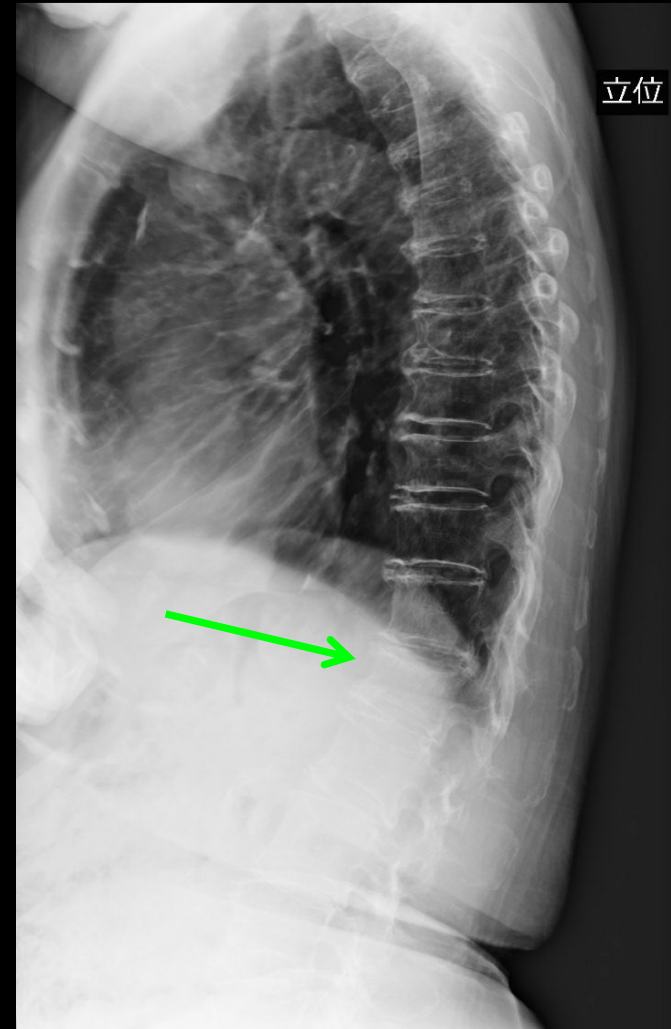
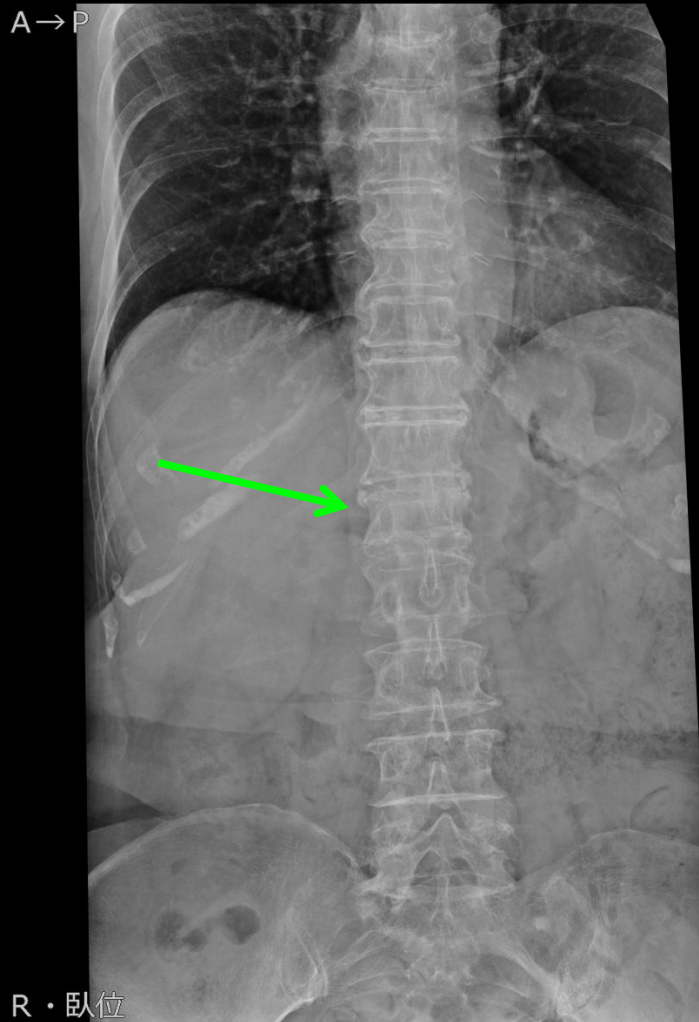


脊椎単純X線所見

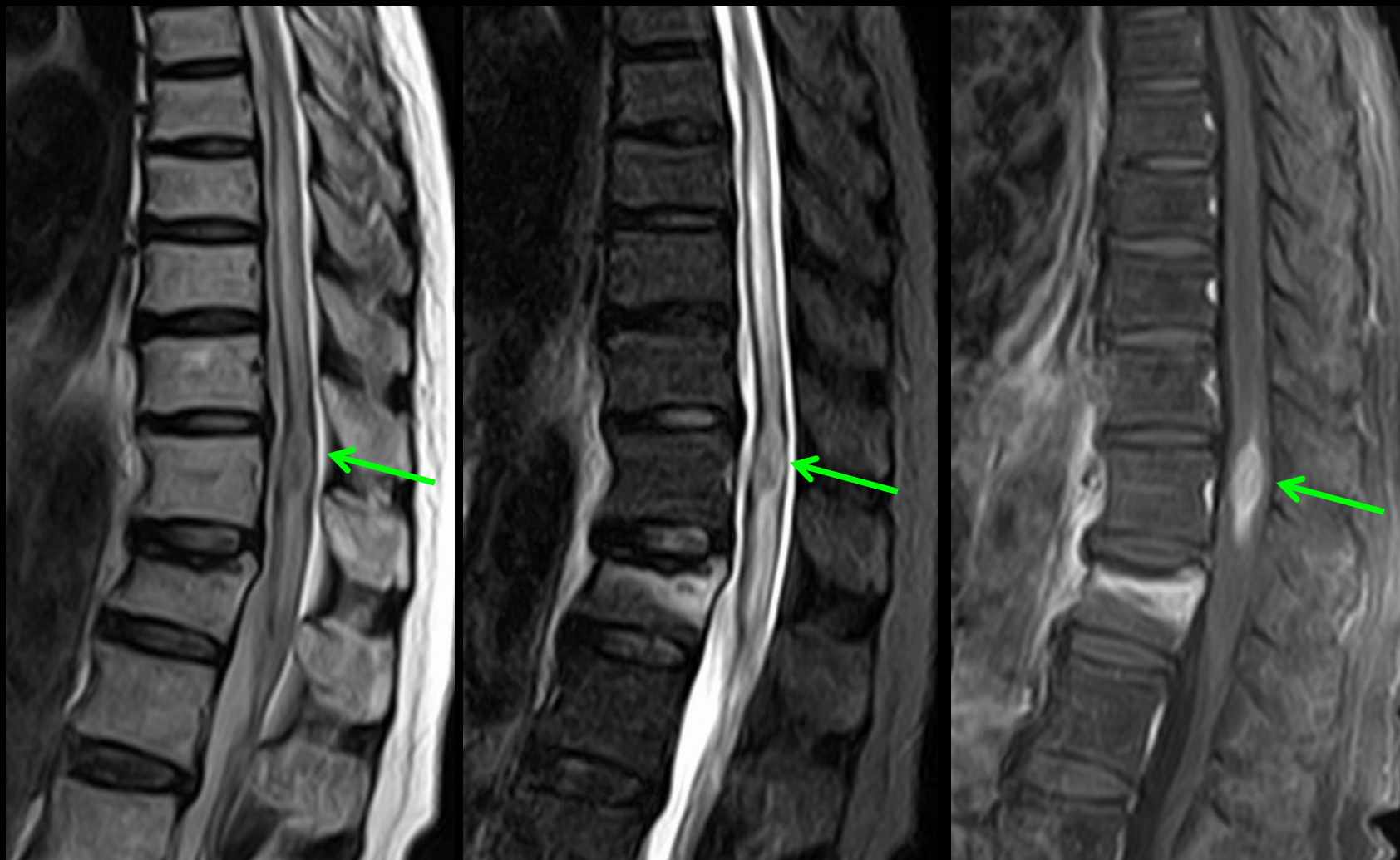


矢状断MRI

| T2強調画像

| STIR像

| 造影後T1強調画像



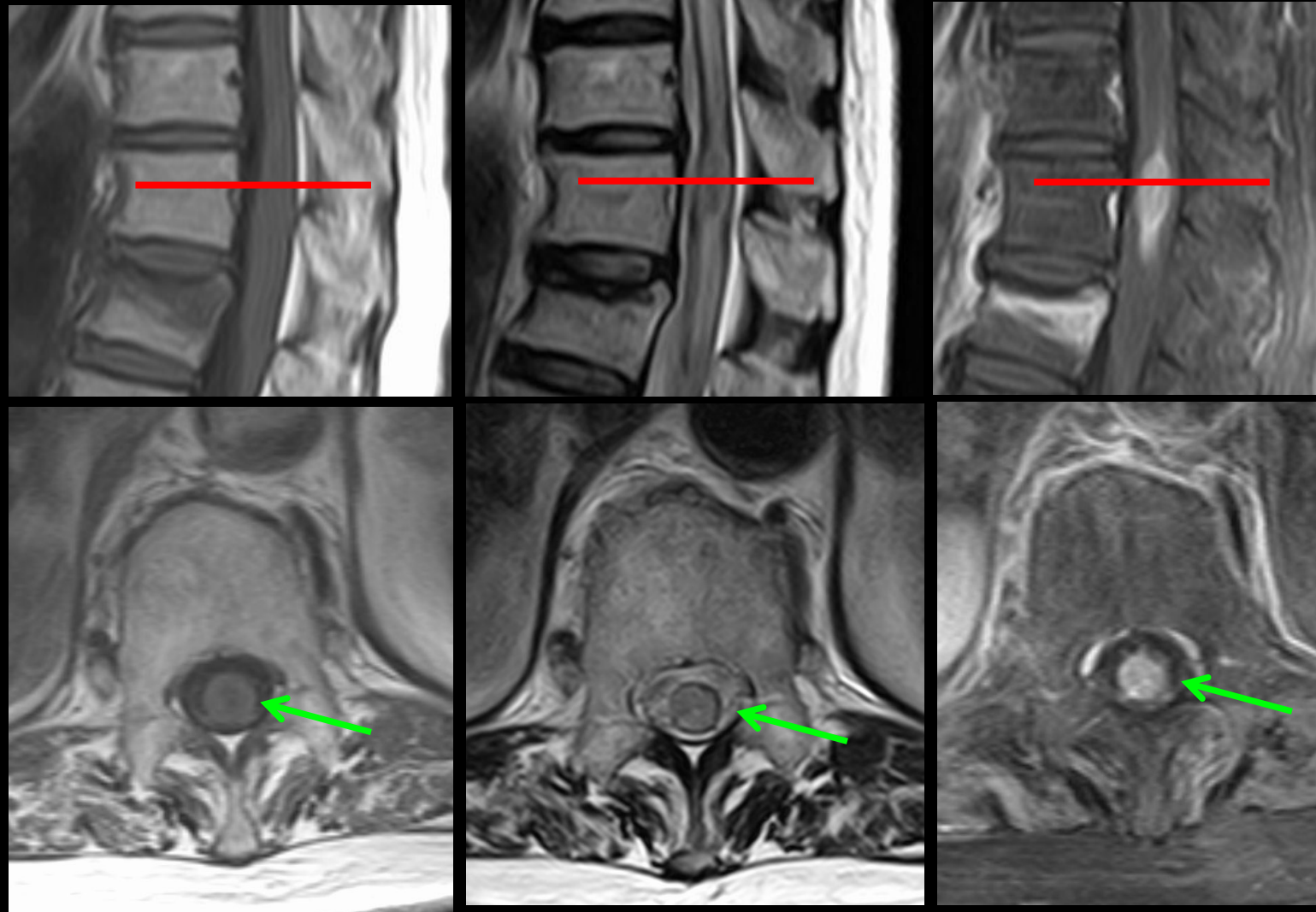
MRI (病変部拡大)

矢状断
軸位断

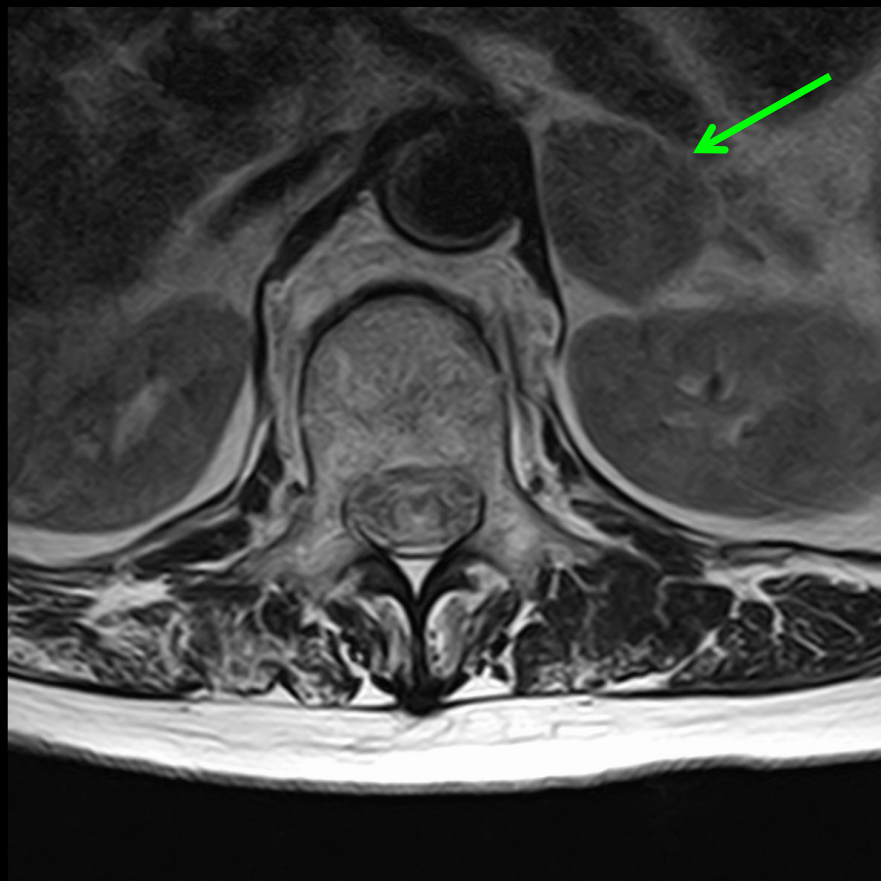
T1強調画像
T1強調画像

T2強調画像
T2強調画像

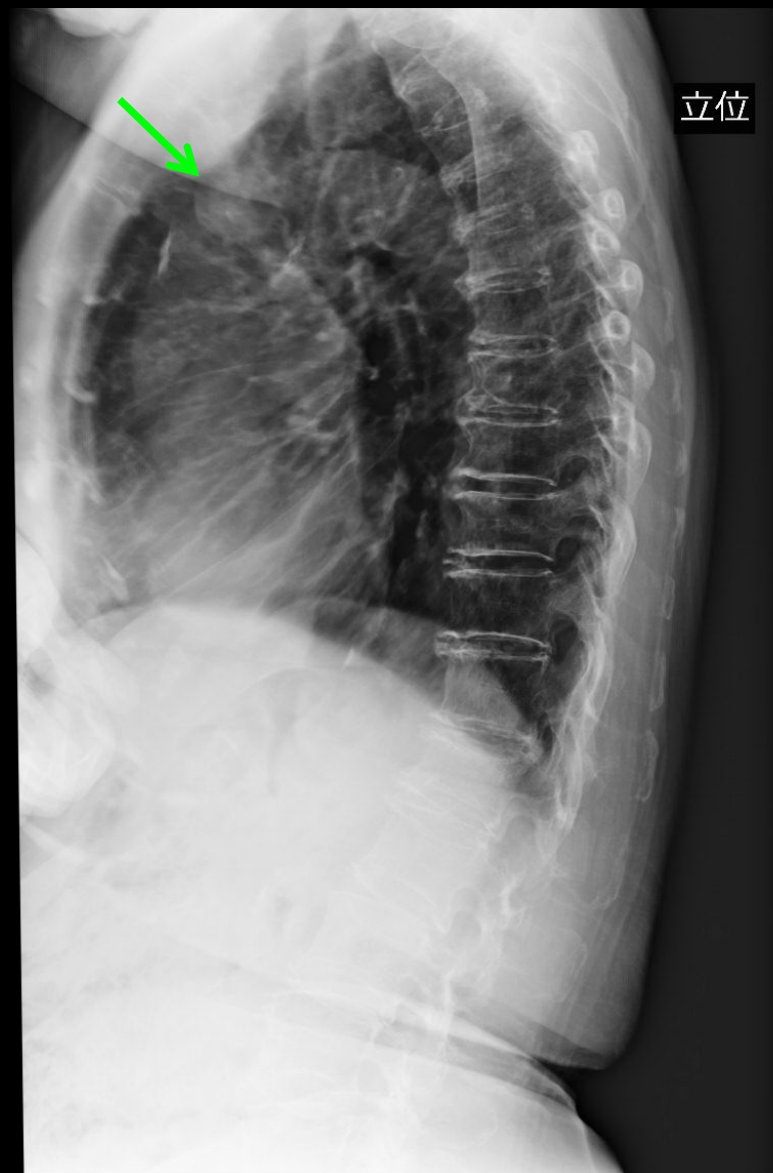造影後T1強調画像
造影後T1強調画像



T2強調画像



左副腎に結節を認める.

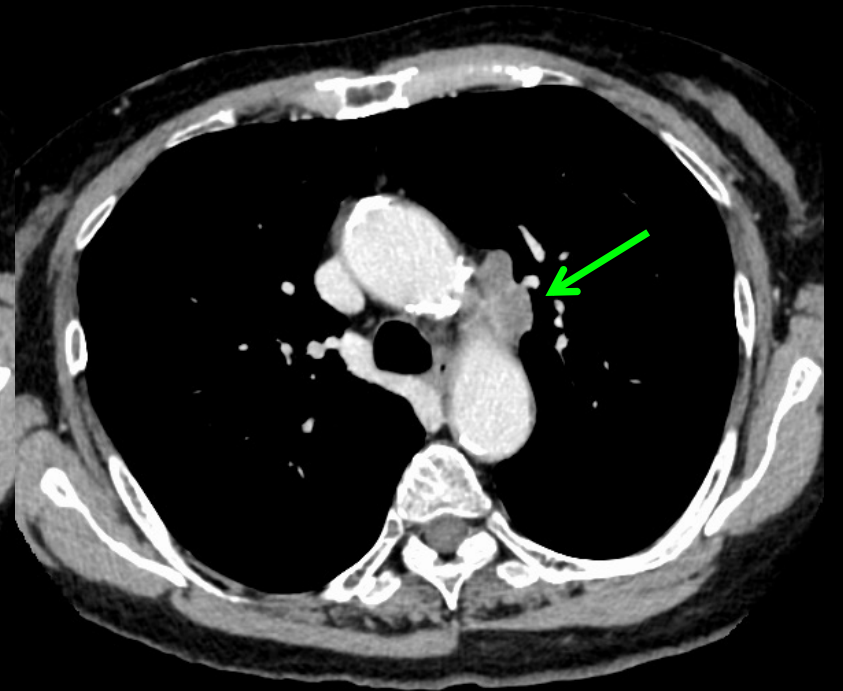
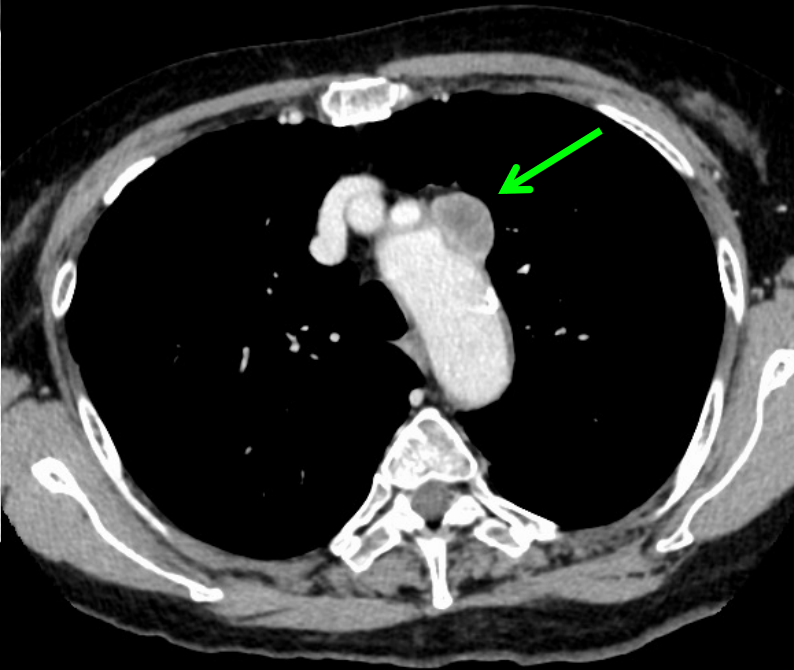
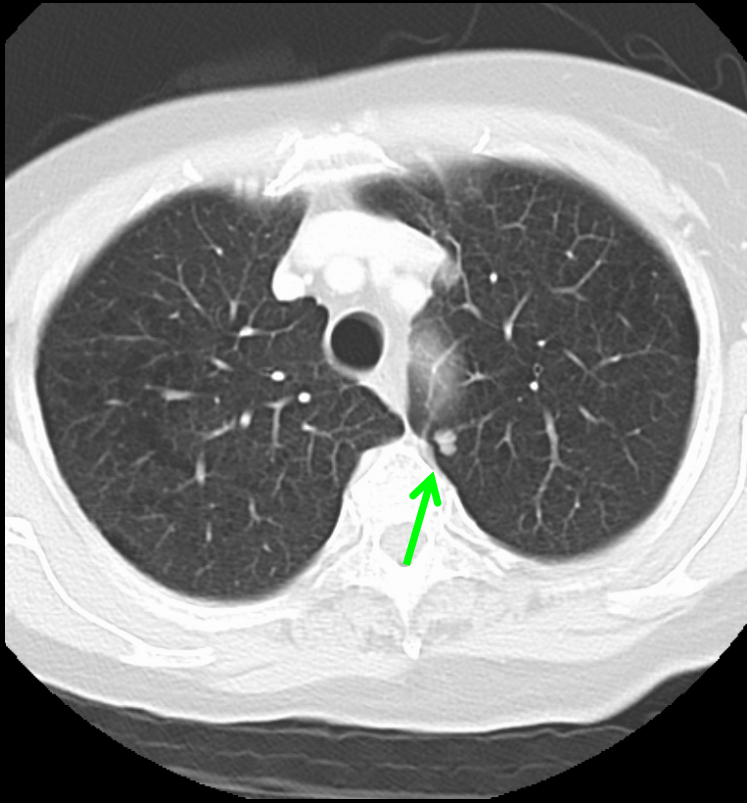


R→L

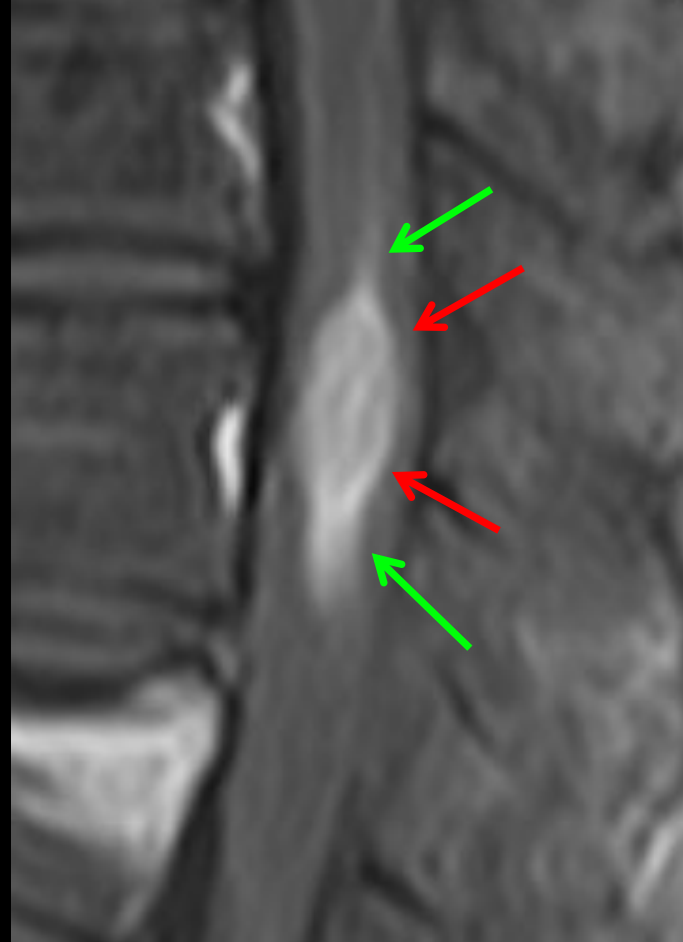
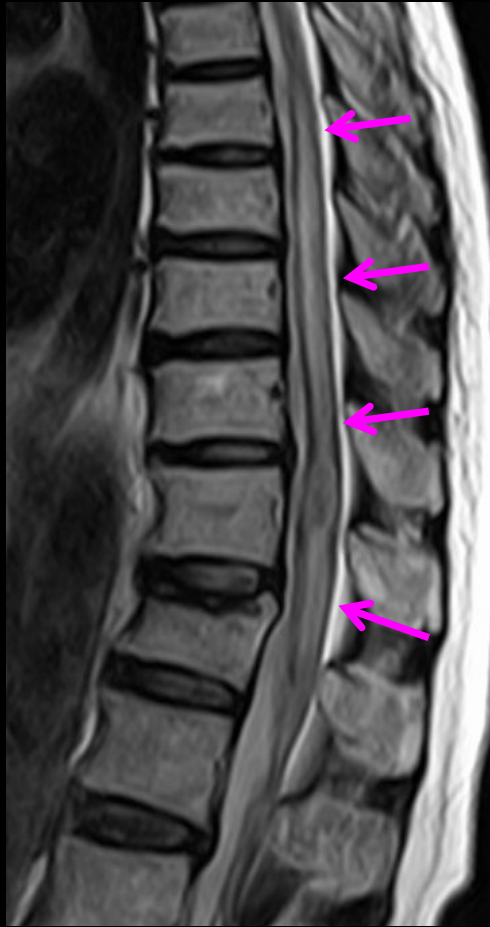

追加検査

造影CT



本症例の画像



広範な脊髄浮腫 (→)

Rim sign(→), Flame sign(→)

